

EGÉSZSÉGÜGYI KÖZLÖNY

AZ EMBERI ERŐFORRÁSOK MINISZTERIUMA HIVATALOS LAPJA

TARTALOM

I. RÉSZ Személyi rész

II. RÉSZ Törvények, országgyűlési határozatok, köztársasági elnöki határozatok, kormányrendeletek és -határozatok, az Alkotmánybíróság határozatai

2021. évi CII. törvény a koronavírus-világjárvány elleni védekezésről szóló 2021. évi I. törvény módosításáról	1754
1660/2021. (IX. 28.) Korm. határozat COVID–19 vakcina Szlovén Köztársaság részére adásvétellel történő értékesítéséről	1755
1661/2021. (IX. 28.) Korm. határozat COVID–19 vakcina Thaiföldi Királyság részére adásvétellel történő értékesítéséről	1756
1707/2021. (X. 7.) Korm. határozat orvostechnikai eszközök és gyógyszerek Hargita megye számára történő adományozásáról	1757
1709/2021. (X. 8.) Korm. határozat az Egyiptomi Arab Köztársaság részére COVID–19 vakcina adományozásáról ...	1758
1710/2021. (X. 8.) Korm. határozat az állami fenntartású, közfinanszírozott kórházak felújításával kapcsolatos beruházások második üteméhez szükséges forrás biztosításáról	1759

III. RÉSZ Miniszterelnöki, emberi erőforrás és egyéb miniszteri rendeletek és utasítások

33/2021. (X. 7.) KKM rendelet a védettségi igazolások egyoldalú elismeréséről szóló 17/2021. (V. 22.) KKM rendelet módosításáról	1760
--	------

IV. RÉSZ Útmutatók

V. RÉSZ Közlemények

Az Emberi Erőforrások Minisztériuma egészségügyi szakmai irányelve a felnőttkori idült vesebetegség diagnosztikájáról és kezeléséről	1761
Az Emberi Erőforrások Minisztériuma egészségügyi szakmai irányelve az endoszkópos poliipektómia, mukozektómia, endoszkópos szubmukóza disszekció, endoszkópos teljes rétegvastagságú reszekcióról	1827
Az Országos Gyógyszerészeti és Élelmezés-egészségügyi Intézet közleménye orvostechnikai eszközök időszakos felülvizsgálatát végző szervezet feljogosításáról	1869
Budapest Főváros Kormányhivatala 7/2021. (EÜK. 18.) BFKH közleménye természetes ásványvízként történő elismerésről	1870

VI. RÉSZ A Nemzeti Egészségbiztosítási Alapkezelő közleményei

VII. RÉSZ Vegyes közlemények

Pályázati hirdetés betölthető állásokra	1871
Közlemény elvesztett bizonyítvány érvénytelenítéséről	1877

**Az Emberi Erőforrások Minisztériuma egészségügyi szakmai irányelve
az endoszkópos polipektómia, mukozektómia, endoszkópos szubmukóza disszekció,
endoszkópos teljes rétegvastagságú reszekcióról**

Típusa:	Klinikai egészségügyi szakmai irányelv
Azonosító:	002082
Érvényesség időtartama:	2024. 10. 15.

I. IRÁNYELVFEJLESZTÉSBEN RÉSZTVEVŐK

Társszerző Egészségügyi Szakmai Kollégiumi Tagozat(ok):

Gasztroenterológia és hepatológia Tagozat

Prof. Dr. Wittmann Tibor gasztroenterológus, belgyógyász, elnök, társszerző

Fejlesztő munkacsoport tagjai:

Dr. Ábrahám Szabolcs sebész, gasztroenterológus, társszerző
Dr. Bor Renáta gasztroenterológus, belgyógyász, társszerző
Prof. Dr. Czákó László gasztroenterológus, belgyógyász, társszerző
Dr. Gyökeres Tibor gasztroenterológus, belgyógyász, társszerző
Prof. Dr. Lázár György sebész, társszerző
Dr. Miheller Pál gasztroenterológus, belgyógyász, társszerző
Dr. Szepes Zoltán gasztroenterológus, belgyógyász, társszerző
Dr. Vincze Áron gasztroenterológus, belgyógyász, társszerző

Véleményező Egészségügyi Szakmai Kollégiumi Tagozat(ok):

1. Sebészet és egynapos sebészet Tagozat

Prof. Dr. Oláh Attila sebész, elnök, véleményező

Az egészségügyi szakmai irányelv készítése során a szerzői függetlenség nem sérült.

Az egészségügyi szakmai irányelvben foglaltakkal a fent felsorolt tagozatok dokumentáltan egyetértettek.

Az irányelvfejlesztés egyéb szereplői:

Betegszervezetek, egyéb szervezetek, szakmai társaságok tanácskozási joggal:

Nem került bevonásra.

Független szakértő(k):

Nem került bevonásra.

II. ELŐSZÓ

A bizonyítékokon alapuló egészségügyi szakmai irányelvek az egészségügyi szakemberek és egyéb felhasználók döntéseit segítik meghatározott egészségügyi környezetben. A szisztematikus módszertannal kifejlesztett és alkalmazott egészségügyi szakmai irányelvek, tudományos vizsgálatok által igazoltan, javítják az ellátás minőségét. Az egészségügyi szakmai irányelvben megfogalmazott ajánlások sorozata az elérhető legmagasabb szintű tudományos eredmények, a klinikai tapasztalatok, az ellátottak szempontjai, valamint a magyar egészségügyi ellátórendszer sajátosságainak együttes figyelembevételével kerülnek kialakításra. Az irányelv szektorsemleges módon fogalmazza meg az ajánlásokat. Bár az egészségügyi szakmai irányelvek ajánlásai a legjobb gyakorlatot képviselik, amelyek az egészségügyi szakmai irányelv megjelenésekor a legfrissebb bizonyítékokon alapulnak, nem pótolhatják minden esetben az egészségügyi szakember döntését, ezért attól indokolt esetben dokumentáltan el lehet térni.

III. HATÓKÖR

Egészségügyi kérdéskör:	Tápcsatornadaganat-megelőző és korai daganatos elváltozásainak endoszkópos eltávolítása
Ellátási folyamat szakasza(i):	endoszkópos diagnosztika, terápia, követés
Érintett ellátottak köre:	Azon felnőttek köre, akiknél a tápcsatorna bármely (nyelőcső, gyomor, vékonybél, vastagbél) területén polipok, premalignus léziók és korai rákok alakultak ki.
Érintett ellátók köre	
Szakterület:	0104 gasztroenterológia 0200 sebészet
Ellátási forma:	F1 aktív fekvőbeteg-ellátás J1 járóbeteg-szakellátás szakrendelés J2 járóbeteg-szakellátás egynapos sebészet
Progresszivitási szint:	II–III. szint
Egyéb specifikáció:	Nincs

IV. MEGHATÁROZÁSOK

1. Fogalmak

A tápcsatorna rákmegelőző állapotainak és korai rákjainak endoszkópos eltávolítására kidolgozott technikák a polipektómia, endoszkópos mukóza reszekció, endoszkópos szubmukózus disszekció és az endoszkópos teljes falvastagságú reszekció. Bizonyos esetekben ezek helyett vagy ezeket kiegészítve sebészeti reszekciós módszerek használata javasolt.

Ellenőrző vagy követő vagy kontroll kolonoszkópia: a kolonoszkópia során észlelt eltérés indikálta ismételt kolonoszkópos vizsgálat (függetlenül attól, hogy esetleg már eltávolított vagy műtött eltérésről van szó).

Fogazott polipózis szindróma (serrated polyposis syndrome): 5 vagy annál több, a szigmabéltől proximálisan elhelyezkedő polipus közül 2 db 10 mm-nél nagyobb, vagy ha bárhol a vastagbélben 20-nál több fogazott polipus észlelhető.

Index kolonoszkópia: az első, a minőségi kolonoszkópia feltételrendszerének megfelelő vastagbéltükrözés. Amennyiben a kolonoszkópia nem felel meg a minőségi vizsgálat követelményeinek, úgy 3 hónapon belül javasolt megismételni (ismételt kolonoszkópia).

Ismételt kolonoszkópia: minőségi mutatók elégtelensége miatt végzett ismételt kolonoszkópos vizsgálat.

Metakron daganat: az index kolonoszkópia utáni követő vizsgálatok során észlelt daganat.

Minőségi kolonoszkópia: a megfelelően előkészített vastagbélben végzett, annak teljes egészét aprólékosan áttekintő vastagbéltükrözéses vizsgálat, melynek során az összes neoplasztikus léziót teljes egészében eltávolították.

Szűrő (vagy szűrő jellegű) kolonoszkópia: kizárólag a szervezett vastagbél-szűrés keretében, a nem-negatív széketvérederedményt követően végzett kolonoszkópia.

Tisztázó kolonoszkópia: nem-negatív széketvérederedmény után nem szervezett vastagbél-szűrés keretében végzett kolonoszkópia. A magas rizikójú páciensek esetében a tisztázó kolonoszkópiát megelőzően nincs szükség széketvérederedményre.

2. Rövidítések

BLI:	blue light imaging
CEA:	carcinoembrionális antigén
CRC:	kolorektális rák
CSI-EMR:	cold snare incision – endoszkópos mukóza reszekció
CT:	computer tomográfia
EFTR:	endoszkópos teljes falvastagságú reszekció
eGFR:	becsült glomerulus filtrációs ráta (estimated Glomerulus Filtration Rate)
EMR:	endoszkópos mukóza reszekció
EUH:	endoszkópos ultrahang
ER:	endoszkópos reszekció

ESGE:	European Society of Gastrointestinal Endoscopy
ESD:	endoszkópos szubmukózus disszekció
EUH:	endoszkópos ultrahang
FAP:	familiáris adenomatózus polipózis
FICE:	flexible spectral imaging color enhancement
FOBT:	széklet okkult vér teszt
FTRD:	full-thickness resection device
GIST:	gasztrointesztinális stromális tumor
GRADE:	Grading of Recommendations, Assessment, Development and Evaluations
HBF:	hideg biopsziás fogó
HHP:	hideg hurok polipektómia
HP:	hiperplasztikus polipus
IBD:	hosszú-fennállású gyulladásoos bélbetegség
INR:	International Normalized Ratio
I-SCAN:	i-Scan digital contrast
JNET:	Japan NBI Expert Team classification
LCI:	linked color imaging
LST-G-H:	oldalra terjedő tumor (lateral spreading tumor), granuláris, homogén nodulusok
LST-G-M:	oldalra terjedő tumor (lateral spreading tumor), granuláris, változó méretű nodulusok
LST-NG-E:	oldalra terjedő tumor (lateral spreading tumor), nem granuláris, előemelkedő
LST-NG-PD:	oldalra terjedő tumor (lateral spreading tumor), nem granuláris, pseudo-depressed
LMWH:	alacsony molekulásúlyú heparin
MBF:	meleg biopsziás fogó
MHP:	meleg hurok polipektómia
NBI:	narrow band imaging
NET:	neuroendokrin tumor
NICE:	Narrow-band imaging International Colorectal Endoscopic classification
NOAC:	új típusú orális antikoaguláns
PDR:	polip detekciós ráta
PPS:	poszt polipektómiás követés
RR:	relatív rizikó
SLE:	sebészi lokális excízió
SMSA:	size, morphology, site, access
SP:	szesszilis fogazott (serrated) polipus
TME:	total mesorectalis excízió
TSA:	tradicionális fogazott (serrated) adenómák

3. Bizonyítékok szintje

Az ajánlások rangsorolása a GRADE beosztás alapján történt [1, 2]:

I. szint erős ajánlás – hatékony, minden esetben választandó

Ia. szint közepes ajánlás – valószínűleg hatékony, célszerű választani

Ib. szint gyenge ajánlás – a hatékonyság nem kellően bizonyított, választható

4. Ajánlások rangsorolása

A bizonyítékok szintjének besorolása a GRADE-beosztás alapján történt, mely a bizonyítékokat azok minősége alapján rangsorolja:

Szint	Ajánlások
A	jó minőségű evidencia: további klinikai vizsgálatoktól nem várható, hogy megváltoztassák az állásfoglalást
B	közepes minőségű evidencia: további klinikai vizsgálatok befolyásolhatják az állásfoglalást

Szint	Ajánlások
C	gyenge minőségű evidencia: további klinikai vizsgálatok jelentősen befolyásolhatják az állásfoglalást
D	nagyon gyenge minőségű evidencia: nagyon bizonytalan az állásfoglalás.

V. BEVEZETÉS

1. A témakör hazai helyzete, a témaválasztás indokolása

A tápcsatorna daganatos elváltozásai a populáció öregedése és a környezeti rizikó tényezők miatt jelentős terhet rónak a társadalomra és az egészségügyi ellátó rendszerre. Az összes daganatos elváltozás mintegy negyede a tápcsatornát érinti. Az emésztőrendszer daganatai a legtöbb esetben hosszú évek alatt alakulnak ki, lassan progrediáló és endoszkóposan jól azonosítható rákmegelőző állapotok előzik meg a felső és alsó tápcsatornában egyaránt. A kolorektális területen jól ismert az adenóma – karcinóma szekvencia és hasonló metaplázia – diszplázia karcinóma szekvencia igazolódott a felső tápcsatorna daganatai esetén. A tápcsatorna endoszkópos vizsgálata lehetőséget ad ezen rákmegelőző állapotok és a korai rákok azonosítására és sok esetben a léziók eltávolítására is. Az endoszkópos reszekció a sebészethez képest kevésbé invazív és alacsonyabb költségű [3].

Leggyakrabban a vastagbél területéről történik a polipok eltávolítása, a Nemzeti Egészségbiztosítási Alapkezelő adatai alapján 2019-ben hazánkban az egészségbiztosítás keretein belül 120 958 kolonoszkópia és szigmoidoszkópia, 29 512 polipektómia történt. A polipektómia technikájára vonatkozó adatok nem ismeretesek. A kolorektális szűrés bevezetésével a polipektómiák száma tovább növekszik, amit jól mutat az az adat, miszerint a második lépcsőként 11 735 főnél elvégzett vastagbéltükrözések során az esetek 62%-ában (7263 fő) igazolódott polip, vizsgálatonként 1,5 polip került eltávolításra.

A rákmegelőző állapotok és korai rákok endoszkópos eltávolítására kidolgozott technikák a polipektómia, endoszkópos mukóza reszekció, endoszkópos szubmukózus disszekció és az endoszkópos teljes falvastagságú reszekció. A biztonságos endoszkópos eltávolításhoz elengedhetetlen a betegek megfelelő előkészítése és tájékoztatása, valamint a léziók megfelelő karakterizálása, osztályozása. Ezek alapján lehet dönteni az eltávolítás technikájáról. A különböző technikák eltérő kompetenciaszintű endoszkópos személyzetet és felszereltséget igényelnek.

Az egészségügyi szakmai irányelv a tápcsatorna daganatmegelőző állapotainak, és korai daganatainak eltávolítási szempontjait foglalja magában az érvényben lévő nemzetközi irányelvek alapján [4-9]. A témakörben korábban magyar egészségügyi szakmai irányelv nem készült, a kolorektális szűrőprogram elindulásával ugyanakkor növekvő számban kerül sor daganatmegelőző léziók vagy korai stádiumú daganatok felismerésére és endoszkópos eltávolítására.

2. Felhasználói célcsoport

Az egészségügyi szakmai irányelv azon felnőtteket ellátó gasztroenterológusokra és sebészekre vonatkozik, akiknél a tápcsatorna bármely (nyelőcső, gyomor, vékonybél, vastagbél) területén polipok, premalignus léziók és korai rákok kerülnek felismerésre. Az irányelvben részletezett szempontok betartása az ellátott betegek egészségének javulását és/vagy megőrzését eredményezi a lehető legkisebb invazivitású, de kellően hatékony eljárás alkalmazásával.

3. Kapcsolat a hivatalos hazai és külföldi szakmai irányelvekkel

Egészségügyi szakmai irányelv előzménye:

Hazai egészségügyi szakmai irányelv ebben a témakörben még nem jelent meg.

Kapcsolat külföldi szakmai irányelv(ek)kel:

Jelen irányelv az alábbi külföldi irányelvek ajánlásainak adaptációjával és eredeti evidenciák feldolgozásával készült.

Szerző(k):	Adrian Săftoiu, Cesare Hassan, Miguel Areia, Manoop S. Bhutani, Raf Bisschops, Erwan Bories, Irina M. Cazacu, Evelien Dekker, Pierre H. Deprez, Stephen P. Pereira, Carlo Senore, Riccardo Capocaccia, Giulio Antonelli, Jeanin van Hooft, Helmut Messmann, Peter D. Siersema, Mário Dinis-Ribeiro, Thierry Ponchon
Cím:	Role of gastrointestinal endoscopy in the screening of digestive tract cancers in Europe: European Society of Gastrointestinal Endoscopy (ESGE) Position Statement.
Tudományos szervezet:	European Society of Gastrointestinal Endoscopy (ESGE)
Megjelenés adatai:	Endoscopy. 2020;52(4):293-304.
Elérhetőség:	https://www.esge.com/role-of-gastrointestinal-endoscopy-in-the-screening-of-digestive-tract-cancers-in-europe-esge-position-statement/
Szerző(k):	Raf Bisschops, James E. East, Cesare Hassan, Yark Hazewinke, Michał F. Kamiński, Helmut Neumann, Maria Pellisé, Giulio Antonelli, Marco Bustamante Balen, Emmanuel Coron, Georges Cortas, Marietta Iacucci, Mori Yuichi, Gaius Longcroft-Wheaton, Nastazja Pilonis, Ignasi Puig, Jeanin E. van Hooft, Evelien Dekker
Cím:	Advanced imaging for detection and differentiation of colorectal neoplasia: European Society of Gastrointestinal Endoscopy (ESGE) Guideline - Update 2019.
Tudományos szervezet:	European Society of Gastrointestinal Endoscopy (ESGE)
Megjelenés adatai:	Endoscopy. 2019;51(12):1155-79.
Elérhetőség:	https://www.esge.com/advanced-imaging-for-detection-and-differentiation-of-colorectal-neoplasia-european-society-of-gastrointestinal-endoscopy-esge-guideline-update-2019/
Szerző(k):	Monika Ferlitsch, Alan Moss, Cesare Hassan, Pradeep Bhandari, Jean-Marc Dumonceau, Gregorios Paspatis, Rodrigo Jover, Cord Langner, Maxime Bronzwaer, Kumanan Nalankilli, Paul Fockens, Rawi Hazzan, Ian M. Gralnek, Michael Gschwantler, Elisabeth Waldmann, Philip Jeschek, Daniela Penz, Denis Heresbach, Leon Moons, Arnaud Lemmers, Konstantina Paraskeva, Juergen Pohl, Thierry Ponchon, Jaroslaw Regula, Alessandro Repici, Matthew D. Rutter, Nicholas G. Burgess, Michael J. Bourke
Cím:	Colorectal polypectomy and endoscopic mucosal resection (EMR): European Society of Gastrointestinal Endoscopy (ESGE) Clinical Guideline.
Tudományos szervezet:	European Society of Gastrointestinal Endoscopy (ESGE)
Megjelenés adatai:	Endoscopy. 2017;49(3):270-97.
Elérhetőség:	https://www.esge.com/colorectal-polypectomy-and-emr-esge-clinical-guideline/
Szerző(k):	Cesare Hassan, Giulio Antonelli, Jean-Marc Dumonceau, Jaroslaw Regula, Michael Bretthauer, Stanislas Chaussade, Evelien Dekker, Monika Ferlitsch, Antonio Gimeno-Garcia, Rodrigo Jover, Mette Kalager, Maria Pellisé, Christian Pox, Luigi Ricciardiello, Matthew Rutter, Lise Mørkved Helsingen, Arne Bleijenbergh, Carlo Senore, Jeanin E. van Hooft, Mario Dinis-Ribeiro, Enrique Quintero
Cím:	Post-polypectomy colonoscopy surveillance: European Society of Gastrointestinal Endoscopy (ESGE) Guideline.
Tudományos szervezet:	European Society of Gastrointestinal Endoscopy (ESGE)
Megjelenés adatai:	Endoscopy. 2013;45(10):842-51.
Elérhetőség:	https://www.thieme-connect.com/products/ejournals/pdf/10.1055/a-1185-3109.pdf

<p>Szerző(k):</p> <p>Cím:</p> <p>Tudományos szervezet:</p> <p>Megjelenés adatai:</p> <p>Elérhetőség:</p>	<p>Cesare Hassan, Giulio Antonelli, Jean-Marc Dumonceau, Jaroslaw Regula, Michael Bretthauer, Stanislas Chaussade, Evelien Dekker, Monika Ferlitsch, Antonio Gimeno-Garcia, Rodrigo Jover, Mette Kalager, Maria Pellisé, Christian Pox, Luigi Ricciardiello, Matthew Rutter, Lise Mørkved Helsingen, Arne Bleijenberg, Carlo Senore, Jeanin E. van Hooft, Mario Dinis-Ribeiro, Enrique Quintero</p> <p>Post-polypectomy colonoscopy surveillance: European Society of Gastrointestinal Endoscopy (ESGE) Guideline - Update 2020.</p> <p>European Society of Gastrointestinal Endoscopy (ESGE)</p> <p>Endoscopy. 2020;52(8):687-700.</p> <p>https://www.esge.com/post-polypectomy-colonoscopy-surveillance-esge-guideline-update-2020/</p>
<p>Szerző(k):</p> <p>Cím:</p> <p>Tudományos szervezetek:</p> <p>Megjelenés adatai:</p> <p>Elérhetőség:</p>	<p>Pedro Pimentel-Nunes, Diogo Libânio, Ricardo Marcos-Pinto, Miguel Areia, Marcis Leja, Gianluca Esposito, Monica Garrido, Ilze Kikuste, Francis Megraud, Tamara Matysiak-Budnik, Bruno Annibale, Jean-Marc Dumonceau, Rita Barros, Jean-François Fléjou, Fátima Carneiro, Jeanin E. van Hooft, Ernst J. Kuipers, Mario Dinis-Ribeiro</p> <p>Management of epithelial precancerous conditions and lesions in the stomach (MAPS II): European Society of Gastrointestinal Endoscopy (ESGE), European Helicobacter and Microbiota Study Group (EHMSG), European Society of Pathology (ESP), and Sociedade Portuguesa de Endoscopia Digestiva (SPED) guideline update 2019.</p> <p>European Society of Gastrointestinal Endoscopy (ESGE)</p> <p>European Helicobacter and Microbiota Study Group (EHMSG)</p> <p>European Society of Pathology (ESP)</p> <p>Sociedade Portuguesa de Endoscopia Digestiva (SPED)</p> <p>Endoscopy. 2019;51(4):365-88.</p> <p>https://www.esge.com/management-of-epithelial-precancerous-conditions-and-lesions-in-the-stomach-maps-ii-esge-esp-sped-guideline-update-2019/</p>
<p>Szerző(k):</p> <p>Cím:</p> <p>Tudományos szervezet:</p> <p>Megjelenés adatai:</p> <p>Elérhetőség:</p>	<p>Geoffroy Vanbiervliet, Alan Moss, Marianna Arvanitakis, Urban Arnelo, Torsten Beyna, Olivier Busch, Pierre Deprez, Lumir Kunovsky, Alberto Larghi, Gianpiero Manes, Bertrand Napoleon, Kumanan Nalankilli, Manu Nayar, Enrique Pérez-Cuadrado-Robles, Stefan Seewald, Marin Strijker, Marc Barthet, Jeanin E. van Hooft</p> <p>Endoscopic management of superficial nonampullary duodenal tumors: European Society of Gastrointestinal Endoscopy (ESGE) Guideline.</p> <p>European Society of Gastrointestinal Endoscopy (ESGE)</p> <p>Endoscopy. 2021;53(5):522-534</p> <p>https://www.esge.com/endoscopic-management-of-superficial-nonampullary-duodenal-tumors-esge-guideline/</p>

Kapcsolat hazai egészségügyi szakmai irányelv(ek)kel:

Jelen irányelv nem áll kapcsolatban más hazai egészségügyi szakmai irányelvvél.

VI. AJÁNLÁSOK SZAKMAI RÉSZLETEZÉSE

Léziók azonosítása, osztályozása

Ajánlás1

A polip morfológia a Párizs klasszifikáció alkalmazásával, nagysága milliméterben határozandó meg. (B-I)

Ajánlás2

A 10 mm-nél nagyobb lapos vagy szesszilis (Párizs II és Is) polipok esetén a felszíni morfológiát is jellemezni kell granuláris vagy nem granuláris (agranuláris) típusként. (B-I)

Az endoszkópos vizsgálatok során minden esetben nagyfelbontású endoszkóp alkalmazása az optimális a beteg egyéni daganatrizikójától függetlenül a polip detekciós ráta (PDR) javítása érdekében. Ez kiegészíthető a hagyományos vagy virtuális kromoendoszkópiával, illetve további diagnosztikus tartozékokkal (cap, Endocuff, Endorings) mérlegelve a költségeket és a várható terápiás hasznot.

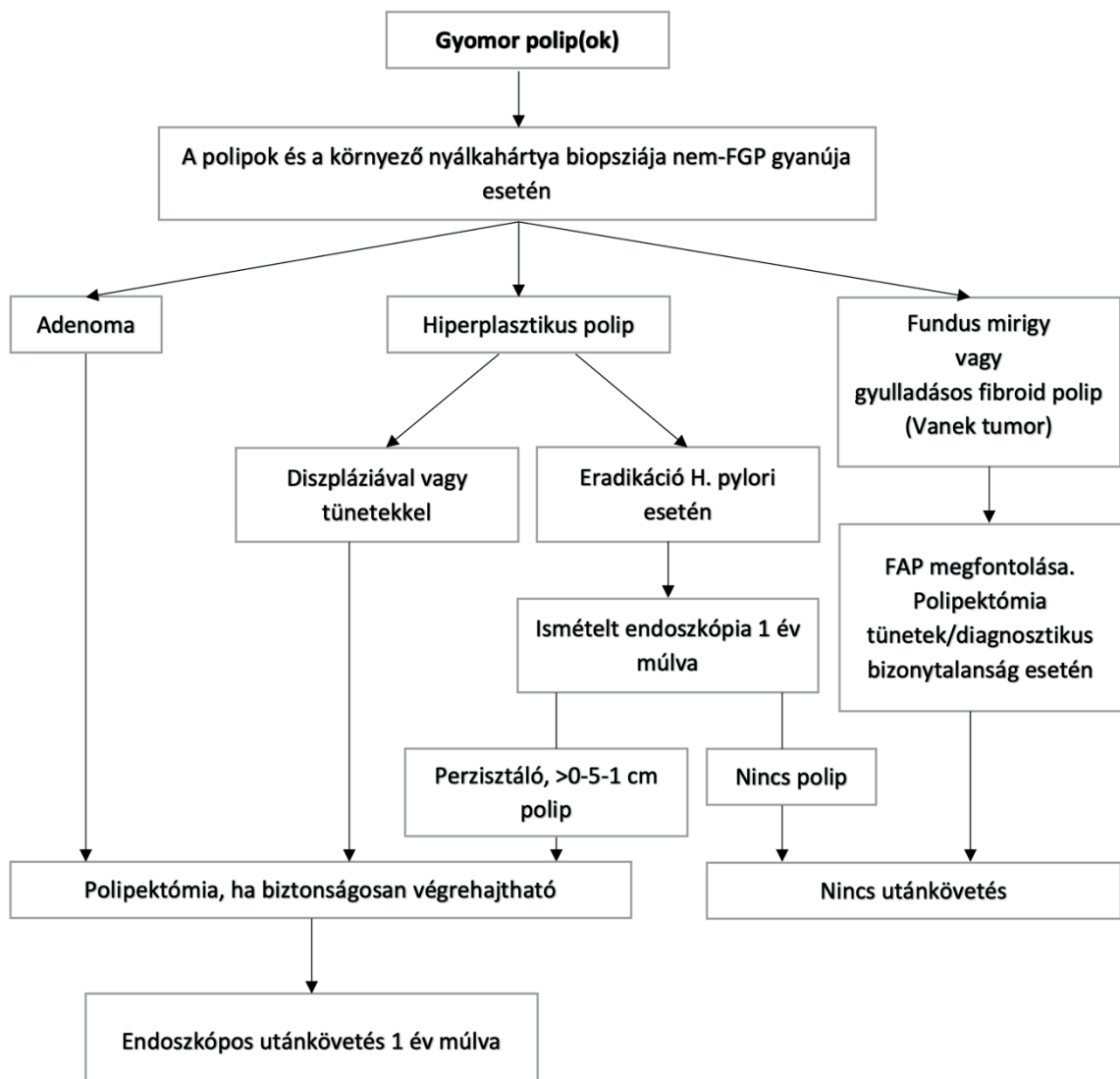
Az **általános rizikójú** populációban csak az autofluoreszcens képalkotás és a hagyományos kromoendoszkópia alkalmazása növelte egyértelműen a korábbi tanulmányok alapján a PDR-t, de ezek rutinszerű alkalmazását időigényességük, korlátozott hozzáférhetőségük és költségeik limitálják. A virtuális kromoendoszkópia (narrow band imaging (NBI), I-SCAN, flexible spectral imaging color enhancement (FICE), blue light imaging (BLI), linked color imaging (LCI)) PDR-re gyakorolt előnyös hatására vonatkozóan ellentmondások az adatok, jelentőségük elsősorban a lapos polipok, jobb colon-fél adenomák, szesszilis polipok, prekursor és korai adenokarcinómák diagnosztikájában számottevő [10-13]. A kiegészítő eszközök meglehetősen szerény hatásfokúak, és a költséghatékonyságukra vonatkozóan sincs megfelelő adat. Előnyös hatásuk elsősorban azon vizsgálok, centrumok esetén lehet, amelyeknél a PDR, mint minőségi mutató nem éri el a kívánt 25%-ot [14].

A **magas rizikójú populáció** esetén a nagyfelbontású endoszkóp alkalmazása szükséges. Lynch-szindróma és serrated polipózis szindróma esetén hagyományos vagy virtuális kromoendoszkópia használata is javasolható, mivel az adenomák gyakran magas rizikójú szövettani jellemzőkkel rendelkeznek (súlyos diszplázia, villózus komponens), jobb colon-félre lokalizálódnak, illetve a lapos vagy szesszilis morfológiájuk miatt nehezebben azonosíthatóak [15, 16]. Familiáris adenomatózus polipózis (FAP), MUTYH-asszociált polipózis és hamartomatózus polipózis esetén használatuk nem hoz terápiás előnyt, ezért rutinszerű alkalmazásuk nem javasolt. Hosszú fennállású gyulladós bélbetegség (IBD) esetén, az előbbiekkal ellentétben szükségsszerű a nagyfelbontású endoszkópia mellett a hagyományos vagy virtuális kromoendoszkópia használata. Mindemellett a vizsgálatot nyugalomban lévő betegség esetén és optimális előkészítés után javasolt elvégezni.


A **polipok morfológiájának** leírásánál egységesen a Párizs klasszifikáció alkalmazása javasolt, melyet a polip milliméterekben meghatározott méretével kell kiegészíteni (XI. Melléklet 1.4. 1. ábra) [17, 18]. A megfelelően alkalmazott Párizs klasszifikáció előjelezheti a magas szövettani grádusú léziókat és invazív karcinómákat (IIc és III típus), valamint összefüggést mutat az endoszkópos eltávolíthatósággal [19–21]. Ugyanakkor figyelembe kell venni, hogy az osztályozás interobszerver variabilitása mindössze közepes (κ 0,42) [22]. Az eredeti Kudo klasszifikációban leírt laterálisan terjedő lézió/tumor a Párizs klasszifikációban a 10 mm-nél nagyobb, lapos és szesszilis (Is és II) poliptípusoknak felel meg, melyekre sokkal inkább jellemző az oldalirányú, falmenti terjedés, mint a vertikális. Ezeknél a lézióknál nyilatkozni kell granulált (egyenletes (LST-G-H) vagy változó méretű nodulusok (LST-G-M) vagy agranulált jellegükről (előemelkedő (LST-NG-E) vagy besüppedő (LST-NG-PD) az eltérő malignitási kockázat miatt [18, 23].

1. ábra: a gyomor polipok kezelésére. FGP: fundus mirigy (fundic gland) polip, FAP: Familiáris adenomatózus polipózis.

A további morfológiai klasszifikációk alkalmazása segíthet a polip értékelésében, kockázatbecslésben, de alkalmazásuk nem kötelezően előírt. A felszíni mintázatot értékelő Kudo klasszifikáció (XI. Melléklet 1.4. 2. ábra) és az NBI használatán alapuló kolorektális endoszkópos klasszifikáció (Narrow-band imaging International Colorectal Endoscopic classification, NICE) (XI. Melléklet 1.4. 3. ábra), valamint ennek megújított változata a JNET klasszifikáció (Japan NBI Expert Team classification) [24] (XI. Melléklet 1.4. 4. ábra) a három további széles körben alkalmazott osztályzás, melyek segítenek a benignus és malignus léziók differenciálásában, valamint szoros összefüggést mutatnak a polip szövettani típusával [25–27]. Bizonyított, hogy a lézió mérete önmagában is prediktív tényezője az invazív karcinóma jelenlétének, ezért a terápiás döntéshozatalban, polip eltávolításánál és rizikóbecslésnél figyelembe kell venni ezt is a morfológia mellett. Ez alapján elkülönítünk diminutív (≤ 5 mm), kicsi (6–9 mm), közepes (10–19 mm) és nagy méretű polipokat (≥ 20 mm).



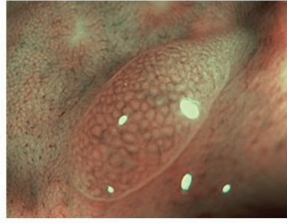
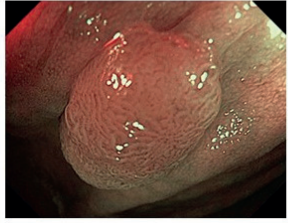
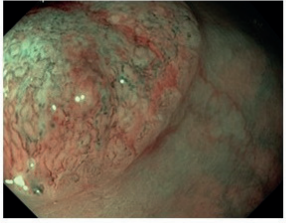
2. ábra: A polipok Párizs klasszifikációja



3. ábra: A polipok Kudo osztályozása

I		Kerek-alakú mintázat Ép nyálkahártya	
II		Csillag-alakú mintázat Hiperplastikus polip, Sessilis serrated adenoma	
III _S		Normálisnál kisebb kerek vagy tubuláris mintázat Adenoma (főként alacsony grádus)	
III _L		Normálisnál nagyobb kerek- vagy tubuláris mintázat Adenoma (nagyreszt magas grádus)	
IV		Dendritikus vagy tekervényes mintázat Adenoma (nagyreszt magas grádus)	
V		Szabálytalan, egyenetlen vagy eltűnt felszíni mintázat Szubmukóza invázió, malignitás	

4. ábra: A polipok NICE klasszifikációja

	NICE I-es típus	NICE II-es típus	NICE III-as típus
Szín	környezetével megegyező vagy világosabb	környezetéhez képest barna (ellenőrizendő, hogy a szín az erekből származik-e)	környezetéhez képest barna vagy egész sötét, elszórta fehér területekkel
Érrajzolat	nincs, vagy izolált vékony erek futnak keresztül a lézióon	barna érrajzolat a fehér struktúrák körül	irreguláris, helyenként megszakadó vagy hiányzó érrajzolat
Felszíni mintázat	azonos méretű sötét vagy fehér foltok, vagy a mintázat egyenletes hiánya	ovális, csőszertű vagy elágazódó struktúrák barna erekkel körbevéve	amorf, szabálytalan vagy helyenként hiányzó felszíni mintázat
Legvalószínűbb szövettan	Hiperplasztikus polip	Adenoma	Szubmukóza invázió, malignitás
			

Indikációk**Ajánlás3**

Minden kolorektális polipot el kell távolítani a diminutív (≤ 5 mm) rektoszigmoidális polipokat kivéve, amennyiben ezeknél nagy bizonyossággal megállapítható a hiperplasztikus típus. (B-I)

Ajánlás4

Minden reszekált polipot vissza kell nyerni szövettani vizsgálat céljára. A „levágni és otthagyni” stratégia a diminutív polipok esetén azon centrumoknál javasolt, ahol az optikai diagnózis nagy bizonyossággal valósul meg. (B-I)

Az endoszkópos vizsgálat során talált polipok mindegyikét el kell távolítani és kinyerni szövettani vizsgálat céljából. Ez alól kivételt csak a rektum és rektoszigmoidum területén elhelyezkedő diminutív polipok (≤ 5 mm) képezhetnek. A **diminutív polipok** hisztológiai vizsgálata során mindössze 0,1–12%-ban igazolódik magas szövettani grádus és 0–6%-ban malignitás. Mindemellett a rektoszigmoidum területén elhelyezkedő léziók nagy valószínűséggel hiperplasztikus eredetűek [28–32]. Figyelembe véve, hogy ezek a polipok teszik ki az összes polip mintegy 60%-át, a szövettani vizsgálatuk feleslegesen magas költségeket és a szövettani laborok fokozott munkaterhelését generálná. Esetükben az alábbi eljárás javasolható [4, 33]:

1. igazolni és otthagyni – rektoszigmoidális diminutív polipok esetén, amennyiben a vizsgálat során alkalmazott technológia negatív prediktív értéke $\geq 90\%$ az adenomatózus szövettani eredményre vonatkozóan.

2. „levágni és eldobni” („resect and discard”) – diminutív polipok esetén, amennyiben a vizsgálat során alkalmazott technológia pontossága és az egyidejűleg eltávolított 5 mm-nél nagyobb polipok szövettani eredménye alapján meghatározott polipektómia utáni követő endoszkópia időzítése $\geq 90\%$ -ban megegyezik a szövettani vizsgálat esetén meghatározottal. Ez a stratégia a centrumok tapasztalat vizsgálói számára javasolható, akik megfelelően jártassággal rendelkeznek az alkalmazott technológiában.

Lapos vagy sesszilis polipok esetén a lézió eltávolítását megelőzően nagyfelbontású endoszkópia és virtuális kromoendoszkópia segítségével értékelni kell az esetleges szubmukózus invázió meglétét és annak mélységét. Ez alapján lehet dönteni a polip endoszkópos úton való eltávolíthatóságáról, illetve a komplett eltávolítására alkalmas módszer megválasztásáról. A szubmukóza invázió meglétének értékelése során az első lépés a morfológiai jegyek, méret és lokalizáció figyelembevétele. A rektoszigmoidum Párizs 0-Is vagy 0-IIa+Is nem granulás (agranulás)

polipjai rendelkeznek kiemelkedő szubmukóza invázió kockázattal, míg a proximális vastagbél Párizs 0-Is vagy 0-IIa granuláris léziói esetén ez a kockázat különösen alacsony [34–36]. Felvetheti továbbá az invázió gyanúját az alóltást követő előemelkedés elmaradása, a csirkebőr jel, a konvergáló redők, az induráció, a kifekélyesedés, a polipon elhelyezkedő polip, a nyálkahártya vörössége és a spontán vérzések. Ezek 10 mm-nél kisebb polipok esetén is gyanúeltőzők lehetnek, de egyikük sem biztos jele a malignizációnak. Második lépésben hagyományos vagy virtuális kromoendoszkópiával értékelendő a felszíni struktúra (pl. Kudo klasszifikáció, NICE klasszifikáció). Nagy esetszámú, prospektív multicentrikus vizsgálat igazolta, hogy a NICE klasszifikáció alkalmazásával 58,4% (95% CI 47,5–68,8%) szenzitivitással és 96,4% (95% CI 95,5–97,2%) specificitással lehet kimutatni a mély szubmukóza inváziót, és a morfológiai jegyekkel együttesen értékelve határozták meg a terápiás algoritmust (XI. Melléklet 1.4. 4. és 5. ábra) [34].

5. ábra: A polipok JNET osztályozása

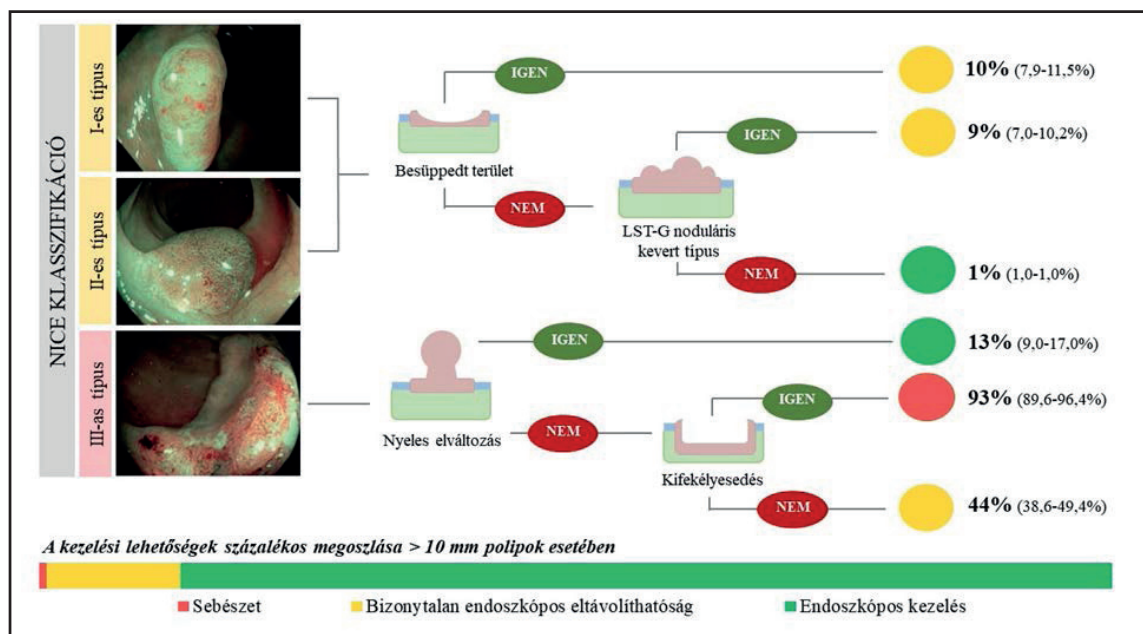
	JNET 1 típus	JNET 2A típus	JNET 2B típus	JNET 3 típus
ÉR mintázat	<ul style="list-style-type: none"> Láthatatlan¹ 	<ul style="list-style-type: none"> Szabályos átmérő Szabályos eloszlás² (hálós/spirális mintázat) 	<ul style="list-style-type: none"> Változó átmérő Szabálytalan eloszlás 	<ul style="list-style-type: none"> Laza érterületek Megszakított vastag erek
Felszíni mintázat	<ul style="list-style-type: none"> Reguláris sötét vagy fehér pontok Hasonló a környező nyálkahártyához 	<ul style="list-style-type: none"> Reguláris (tubuláris/elágazó/papilláris) 	<ul style="list-style-type: none"> Irreguláris vagy zavaros 	<ul style="list-style-type: none"> Amorf területek
Legvalószínűbb szövettan	Hiperplastikus polip Szesszilisz szerrált polip	Alacsony grádusú intramukozális neoplasia	Magas grádusú intramukozális neoplasia Felszínes szubmukozális rák ³	Mély szubmukozális invazív rák
Endoszkópos kép				

¹ Ha látható, átmérője a lézióban hasonló a környező normál nyálkahártya ereihez

² A mikroerek gyakran pontozott mintázattal és jól orientált retikuláris vagy spirális erek a besüppedt léziókban nem látszanak

³ Mély szubmukozális rák is lehet

6. ábra: A szubmukóza invázió kockázata és kezelési sémája a NICE klasszifikáció alapján



Beteg-előkészítés, betegtájékoztatás

A polipektómia váró személyek számára teljes körű felvilágosítást kell adni a beavatkozás menetére, várható hasznára, előnyeire és vele járó potenciális veszélyekre vonatkozóan. A tájékoztatásra optimális esetben a vizsgálatra való előjegyzés előtt kell, hogy sor kerüljön, akkor vagy legkésőbb a vizsgálatot megelőzően írandó alá a beleegyező nyilatkozat. A polipektómia előfeltétele a megfelelő béltisztaság is, erre vonatkozó részleteket a kolonoszkópia minőségi irányelvei tartalmaznak, ezért itt nem részletezzük [37, 38].

A polipektómia minden formája a fokozott vérzési rizikóval járó endoszkópos vizsgálatok csoportjába sorolandó, melyre a beteg előkészítése során figyelmet kell fordítani. A beavatkozás előtt a beteg véralvadási paramétereinek ellenőrzése szükséges. A **trombocita aggregáció gátlás és antikoaguláns kezelés** felfüggesztését a beteg társbetegségeit figyelembe véve kell mérlegelni [39].

Trombocita aggregáció gátlás**Ajánlás5**

A legtöbb endoszkópos beavatkozás során az acetilszalicilsav kezelés folytatása javasolt, mely alól kivételt csak az endoszkópos szubmukóza disszekció (ESD), a nagyméretű vastagbél polip (> 2 cm) endoszkópos mukóza reszekciója (EMR), a felső tápcsatornai EMR és a Vater-papilla reszekció képez. (C-IIb)

Ajánlás6

A P2Y12 antagonist (pl. clopidogrel) kezelés felfüggesztése javasolt 5 nappal a beavatkozás előtt az alacsony trombotikus kockázatú betegeknél (iszkémiás szívbetegség koszorúér sztent implantáció nélkül, cerebrovaszkuláris betegségek, perifériás érbetegség). Esetükben kettős trombocita aggregáció gátló terápia esetén az acetilszalicilsav terápia folytatható. (C-IIb)

Ajánlás7

Magas trombotikus rizikójú betegeknél (iszkémiás szívbetegség koszorúér sztent implantációt követően) kardiológiai konzultáció, kapcsolattartás szükséges. Ebben az esetben a clopidogrel, prasugrel és ticagrelor leállítása csak akkor javasolt, ha a gyógyszerkibocsátó koszorúér sztent implantációra > 12 hónapja, vagy a csupasz sztent implantációra > 1 hónapja került sor. Ezekben az esetekben is folytatandó az acetilszalicilsav kezelés. (A-I)

Warfarin, acenokumarol**Ajánlás8**

A warfarin és acenokumarol kezelés felfüggesztése javasolt 5 nappal a tervezett beavatkozást megelőzően. Magas trombotikus kockázatú betegeknél (mechanikus mitrális műbillentyű, pitvarfibrilláció mitrális műbillentyű mellett, pitvarfibrilláció mitrális sztenózis mellett, < 3 hónapja lezajlott trombózis vagy embólia) a felfüggesztést követően 2 nappal terápiás dózisú alacsony molekulásúlyú heparin (LMWH) kezelés indítandó, melynek utolsó dózisa és a beavatkozás között legalább 24 óra kell, hogy elteljen. (C-I)

A polipektómia előtt meg kell győződni arról, hogy az INR érték 1,5 alatt van. Az LMWH újraindítása 24 órával a beavatkozást követően kezdődhet.

Ajánlás9

Alacsony trombotikus kockázatú betegeknél (aorta pozícióban lévő mechanikus műbillentyű, pitvarfibrilláció billentyűbetegség nélkül, > 3 hónapja lezajlott trombózis vagy embólia) az áthidaló LMWH kezelés mellőzése javasolt. (A-I)

Új típusú orális antikoaguláns (NOAC) kezelés**Ajánlás10**

A NOAC kezelés (dabigatran, rivaroxaban, apixaban, endoxaban) kezelés felfüggesztése javasolt a polipektómiát megelőzően úgy, hogy a készítmény utolsó adagja és a vizsgálat között ≥ 48 óra teljen el. (D-I)

Beszűkült vesefunkció esetén ennél hosszabb időre lehet szükség. Dabigatran esetében már középsúlyos veseelégtelenség esetén (eGFR 30-50 ml/min/1,73 m²) a gyógyszer kihagyására már több, mint 72 órával a vizsgálat előtt szükség van.

Polipeltávolítás eszközei, feltételei

Az endoszkópos laborokban a polipektómia biztonságos elvégzéséhez rendelkezésre kell állnia a szükséges eszközöknek, és ezek megfelelő használatát, beállításait az endoszkópos orvosnak és a szakasszisztensnek egyaránt ismernie kell. Az alábbi eszközök megléte elvárható minden endoszkópos vizsgálóhelyen:

Mikroprocesszor-vezérelt elektrosebészeti vágóegység

Ajánlás11

Mikroprocesszor vezérelt elektrosebészeti vágóegység használata javasolt az endoszkópos reszekcióhoz. Polipektómia során a mikroprocesszor-vezérelt vágóegység által generált automatizált kevert áram használata javasolt. (C-IIb)

Ajánlás12

Nyeles polipok esetén ellenjavallt a tisztán vágóáram használata az azonnali vérzési kockázat miatt, míg EMR esetén kerülendő az alacsony teljesítményű koaguláló áram a polipektómiát követő vérzési kockázat miatt. (C-I)

Az elektrosebészeti vágóegység feladata a nagyfrekvenciájú áram energiájának hővé alakítása. A generált nagyfrekvenciájú áram a polipektómiás hurkon keresztül a szövetbe jutva az érintkezési ponton a szövetek hőmérsékletének hirtelen megemelkedését eredményezi. A létrejött hatás az alkalmazott áram típusától függ. A vágóáram 100 °C-nál magasabb hőmérsékletet hoz létre felforralva az intracelluláris folyadékot és sejtszétesést eredményezve, ezzel szemben a koaguláló áram által létrehozott 70–100 °C hőmérséklet a sejtek dehidrációját, zsugorodását eredményezi a szétesésük nélkül. Az elektrosebészeti vágóegységek képesek kevert áram létrehozására, melyben a vágó és koaguláló áram előre meghatározott hosszúságú intervallumai váltják egymást.

A kevert áram használatának köszönhetően a koagulációs periódus optimalizálásával csökkenthető a perforáció és polipektómiát követő vérzés kockázata [40, 41]. A tisztán vágó áram alkalmazása növeli az azonnali vérzés esélyét, míg a tisztán koaguláló áram – mely erőteljes hemosztatikus hatású – emeli a polipektómiát követő késői vérzések és perforáció kockázatát főként a jobb colon-félben [42–44]. A nem mikroprocesszor-vezérelt automatizált kevert áram használata esetén ugyancsak mintegy kétszeres polipektómiát követő vérzési aránnyal kell számolni [45].

Nyeles polipok esetén ellenjavallt a tisztán vágóáram használata az azonnali vérzési kockázat miatt, míg EMR esetén kerülendő az alacsony teljesítményű koaguláló áram a polipektómiát követő vérzési kockázat miatt.

Szén-dioxid-inszufflátor

Ajánlás13

Szén-dioxid-inszufflátor alkalmazása javasolható minden kolonoszkópos vizsgálat és polipektómia esetén, de EMR, ESD és EFTR során alkalmazása abszolút indikált. (C-I)

A szén-dioxid a levegőhöz viszonyítva több, mint 100-szor gyorsabban abszorbeálódik, és alkalmazásával a meta-analízisek alapján csökkenthető a beteg diszkomfort érzése, fájdalma a vizsgálat közben (relatív rizikó (RR) 0,77; 95% CI 0,62-0,96), közvetlenül utána (RR 0,36; 95% CI 0,20-0,64) valamint 24 órával később (RR 0,53; 95% CI 0,31-0,91) egyaránt [46]. Szűrő kolonoszkópiák esetén a vizsgálatot követően a betegek szignifikánsan kevesebb toalett látogatásról számoltak be (30% vs. 83%, $p < 0,0001$) [47].

EMR a hagyományos diagnosztikus kolonoszkópiához képest számottevően magasabb perforációs kockázattal jár, valamint esetében elhúzódó vizsgálati idővel és hosszabb gáz inszufflációs időtartammal kell számolni. A szén-dioxid alkalmazása esetén több idő áll rendelkezésre a perforáció kezelésére a levegő használatával összevetve, melynél gyorsan alakul ki a hasfeszülés, a pneumoperitoneum, a hasi fájdalom, illetve súlyos esetben a hemodinamikai megingás. Nagyméretű vastagbélpolipok EMR-jét követően szén-dioxid alkalmazásával 63%-kal csökkenthető volt a beavatkozás utáni ismételt hospitalizációk száma (8,9% vs. 3,4%, $p = 0,01$) [48].

A szén-dioxid-insuffláció jól tolerálható és biztonságos tüdőbetegek esetén is. A korlátozott adatok alapján ebben a betegcsoportban sem okoz nagyobb mértékű légzés depressziót vagy szén-dioxid-retenciót a szobalevegővel történő insufflációhoz képest [49].

Polipektómiás hurok

Kevés adat áll rendelkezésre, mely összehasonlítja az eltérő alakú, nagyságú és szerkezetű polipektómiás hurkokat, és egyértelmű bizonyíték egyik előnyösebb hatására vonatkozóan sem áll rendelkezésre. A monofilament hurkok potenciális előnye vékonyágukban (< 0,4 mm) rejlik, mely nagyobb áram sűrűséget biztosít, gyorsabb a szövet átvágása és kisebb a bélfal diatermiás sérülésének valószínűsége. A polifilament (többszálás, fonott) hurkok vastagabbak (0,4-0,5 mm), jobban tapadnak a nyálkahártyafelszínhez, mely a lapos polipok eltávolítása során jelenthet előnyt. A polipektómiás hurok morfológiai jellemzői az endoszkópos orvos egyéni preferenciáján alapulhatnak: javasolt a vizsgálat által jól ismert és hatékonyan használt eszköz alkalmazása.

Nagynyomású vízpumpa

Ajánlás14

Nagynyomású vízpumpa használata javasolt, mely lehetőséget biztosít a nyálkahártyafelszín lemosására, a polipektómia területének jobb vizualizációjára, valamint megkönnyíti a polipektómia és az EMR során indult vérzés helyének azonosítását és ellátását. (C-IIb)

Amennyiben a folyadéksugár az eszköz szeparált csatornájában halad – mint a legtöbb modern endoszkópban –, a munkacsatorna szabad marad a vérzéscsillapításhoz használandó segédeszközök számára.

Az eltávolítás technikái

Ajánlás15

Nyeles polipok eltávolítása polipektómiás hurokkal áram használatával (MHP) javasolt. A legalább 20 mm-es fejtármérőjű, vagy 10 mm-es nyakú polipok esetében a posztpolipektómiás vérzés megelőzésére ajánlott a vágás előtt a nyél hígított adrenalinval történő infiltrálása és/vagy mechanikai hemosztázis alkalmazása. (B-I)

A nyeles polipok javasolt eltávolítási módszere a meleg hurok polipektómia (MHP). A posztpolipektómiás vérzés ismert rizikófaktorai a 10 mm-nél nagyobb polipméret, az 5 mm-nél vastagabb nyak, a jobb oldali lokalizáció és a malignitás. A 20 mm fölötti méretű nyeles polipok esetén a mechanikai módszerrel történő vérzés megelőzés szignifikánsan hatékonyabb, mint önmagában az adrenalin injekció [50].

A) Diminutív polipok (≤ 5 mm) reszekciója

20 mm-nél kisebb szesszilis polipok reszekciója

Ajánlás16

A diminutív polipok eltávolítására hideg hurok polipektómia (HHP) ajánlott. (A-I)

A hideg hurok polipektómiás (HHP) technika ajánlott az 5 mm méretet meg nem haladó polipok eltávolítására, mivel ez biztosítja a legmagasabb komplett eltávolítási arányt, egyben a megfelelő szövetmintát a patológiai feldolgozáshoz, ráadásul a legkisebb szövődmény aránnyal.

Ajánlás17

Hideg biopsziás fogóval (HBF) történő eltávolítás nem ajánlott a magas arányú inkomplett reszekció miatt. Azonban 1-3 mm méretű polipok esetében, ahol a HHP technikailag nehéz, vagy nem kivitelezhető, úgy a HBF használható. (B-I)

A hideg biopsziás fogóval (HBF) végzett eltávolítás esetén az eltávolítás inkomplett voltának aránya szignifikánsan magasabb [51]. Azonban 1–3 mm méretű polipok esetében, ahol a HHP technikailag nehéz, vagy nem kivitelezhető, úgy a HBF használható. Nagy méretű (Jumbo) biopsziás fogóval akár 5 mm-es méretig is elfogadható lehet az egyben való eltávolíthatósági arány, míg a hagyományos biopsziás fogóval ez többszöri megragadást kíván meg a 4–5 mm-es mérettartományban [52].

Ajánlás18

A meleg (áramot használó) biopsziás fogó (MBF) technika nem ajánlott, mert magas az inkomplett reszekciók, a nem megfelelő szövettani minták aránya és elfogadhatatlanul több az adverz esemény, ha a hurkolási technikával hasonlítjuk össze. (A-I)

A meleg (áramot használó) biopsziás fogó (MBF) technika nem ajánlott, mert magas az inkomplett reszekciók [53], a nem megfelelő szövettani minták aránya és elfogadhatatlanul több az adverz esemény, ha a hurkolási technikával hasonlítjuk össze.

Ajánlás19

Szesszilis 6–9 mm-es polipok eltávolítására hideg hurok polipektómia (HHP) ajánlott. (B-I)

B) Kis polipok (6–9 mm) reszekciója

A 6–9 mm-es szesszilis polipok hurkoló polipektómiával távolítandók el, mivel a biopsziás fogóval ilyen méret esetében igen magas az inkomplett reszekciós arány [51]. Bár az összehasonlító adatok hiányoznak, a HHP előnyben részesítendő a MHP-hez képest a rövidebb beavatkozási idő, valamint a kisebb arányú késői vérzés és posztpolipektómiás szindróma miatt.

C) Közepes szesszilis polipok (10–19 mm) reszekciója*Endoszkópos reszekció előtti megítélés***Ajánlás20**

Közepes és nagy méretű szesszilis polipok esetén a polip azonosítását követően fejlett endoszkópos képalkotó technikák alkalmazása javasolt szakértő endoszkópos által a polip pontos méretének és a szubmukózális invázió meglétének megítélésére. (B-I)

A fejlett endoszkópos képalkotó technikák (nagy felbontású képalkotás, digitális kromoendoszkópia (NBI, FICE, I-SCAN – ennek hiányában kromoendoszkópia), kék lézer képalkotás, nagyító funkció) döntik el a polip endoszkópos reszekálhatóságát és az alkalmazott technikát (EMR, ESD, EFTR) [4, 5, 54].

Ajánlás21

Mély szubmukózális invázió gyanújának hiányában a sebészi referálás mindaddig nem javasolt, amíg az endoszkópos eltávolítás lehetőségéről nem történt konzultáció ebben jártas endoszkópos centrummal. (C-I)

Ajánlás22

Fejlett endoszkópos képalkotás használata javasolt a potenciálisan jelenlévő felszínes szubmukózus invázió azonosítására. (B-I)

Ajánlás23

Fejlett endoszkópos képalkotással mély szubmukózus inváziót mutató léziók eltávolítása nem endoszkópos, hanem sebészi reszekcióval javasolt. (B-I)

Felszínes szubmukózális invázió gyanúja esetén (besüppedt felszín, nem granuláris morfológia, irreguláris felszíni és vaszkuláris mintázat, Kudo Vi) endoszkópos centrumba történő referálás (EMR, ESD, EFR), míg mély szubmukózális invázió gyanúja esetén (hiányzó felszíni és vaszkuláris mintázat, irreguláris, kanyargó, tágult kapillárisok, fehér területek, kifehélyesedés, Kudo Vn, NICE klasszifikáció 3), mivel ekkor már nagyobb a nyirokcsomó metasztázis lehetősége, sebészi reszekció javasolt. Ugyanakkor a mély szubmukózális invázió gyanújának hiányában a sebészi referálás mindaddig nem javasolt, amíg az endoszkópos eltávolítás lehetőségéről nem történt konzultáció endoszkópos centrummal.

A diszplázia megítélésére a tervezett endoszkópos reszekció előtt biopsziás mintavétel javasolt. Kevesebb mintavétel ajánlott az esetleges későbbi EMR-t és az ESD-t megnehezítő szubmukózális fibrózis megelőzése céljából. Mivel az endoszkópos biopszia és a reszekátum szövettani vizsgálata között nagy (20-40%) a diszkordancia, ezért a polip a negatív biopszia ellenére mindaddig malignusnak tekinthető, amíg az ellenkezője be nem bizonyosodik. A végső diagnózist az „en bloc” reszekció szövettani vizsgálata adja.

Ajánlás24

Későbbi endoszkópos vagy sebészi terápia szükségessége esetén a polip lokalizálásához steril széntartalmú oldat (spot) injektálásával történő jelölés javasolt. A tetoválást általában az elváltozástól ≥ 3 cm-re aborálisan a lumen ellenkező oldalán sóoldat szubmukózális injektálásával létrehozott 2-3 különálló folyadékpárnában célszerű elvégezni. A tetoválás megtörténtét és a lézióhoz való pontos viszonyát szöveges és képi úton dokumentálni kell a leletben. (C-I)

Endoszkópos ultrahang (EUH) és a komputer tomográfia rutin alkalmazása nem javasolt az endoszkópos reszekció előtt korai karcinóma esetén. Nyelőcső és a rektum korai karcinómája esetén szubmukózális invázió vagy nyirokcsomó metasztázis gyanújeleikor az EUH alkalmazása mérlegelendő a staging elvégzésére.

*Endoszkópos reszekció***Ajánlás25**

A közepes méretű (10-19 mm) szesszilis polipok eltávolítása polipektómias hurokkal áram használatával (MHP) javasolt. A polipektómia elvégzése előtt szubmukózális injekció adása mérlegelendő, mivel az fokozza az „en bloc” reszekció sikerességét és a mélyebb rétegek hő általi károsodásának kivédése révén csökkenti a szövődmények előfordulását. (C-I)

Közepes méretű polipok esetén az inkomplett reszekció aránya magasabb, mint a kisebb méretű polipoknál, ezért fokozottan kell figyelni az „en bloc” reszekció elérésére.

Közepes méretű szesszilis „serrated” (fogazott) polipok esetében is terjed az áram nélkül végzett hideg EMR alkalmazása [55]. Bizonyos esetekben a mélyebb fali rétegek sérülésének az elkerülése céljából alkalmazható a „piecemeal” (daraboló) hideg polipektómia. A módszer biztonságos, azonban prospektív vizsgálatok szükségesek a beavatkozás eredményességének lemerésére közepes méretű szesszilis polipok esetén [56].

Ajánlás26

Bizonyos esetekben a mélyebb fali rétegek sérülésének az elkerülése céljából alkalmazható a „piecemeal” (daraboló) hideg polipektómia. (C-IIb)

D) 20 mm vagy nagyobb szesszilis polipok reszekciója**I. Endoszkópos mukóza reszekció (EMR)****Ajánlás27**

Nagy méretű (≥ 20 mm) szesszilis vagy komplex polipok eltávolítását megfelelően felszerelt endoszkópos centrumban erre kiképzett és kellő tapasztalattal rendelkező endoszkóposnak kell végeznie. (B-I)

Nagy méretű (≥ 20 mm) szesszilis polipok eltávolítása az R0 reszekció biztosítása céljából „en bloc” endoszkópos mukóza reszekcióval (EMR) javasolt [5]. A módszer lényege, hogy szubmukózális injekcióval elválasztjuk egymástól a szubmukóza és a muscularis propria rétegeket, majd hurokkal áram használatával reszekáljuk az elváltozást [57]. A szubmukózális injekció csökkenti az izomréteg mechanikai és termális károsodását. Szubmukózális injektálásra viszkózus oldatot (zselatin, glicerol, hidroxil-etil-keményítő) javasolt használni, mert hosszabb ideig marad a szubmukózában, a technikai siker magasabb és rövidíti a beavatkozás idejét. A szubmukózális oldat kék festékkel (indigókármin) történő kiegészítése elősegíti az elváltozás és a képzett folyadékpárna határainak és a mélyebb rétegek sérülésének a megítélését.

Ajánlás28

„En bloc” reszekciós technika (EMR, ESD, EFTR, sebészi) választandó gyanított felszínes invazív karcinóma esetén. (B-I)

Ajánlás29

Sikeres az EMR akkor, ha a reszekciót követő alapos endoszkópos megtekintés során neoplasztikus szövet nem látható. (C-I)

Ajánlás30

EMR technikával eltávolított lézió endoszkópos gyógyulása a követő endoszkópia során fejlett endoszkópos képzőképzéssel és sorozat biopsziákkal kell megerősíteni. (C-I)

Ajánlás31

A követő endoszkópia során azonosított maradék vagy kiújuló adenoma hurokkal távolítandó el ugyanazon beavatkozás során. Amennyiben ez nem lehetséges, abláció végzendő. (B-I)

A módszer > 90%-os technikai sikerességi rátával bír [58]. Az „en bloc” reszekció a rektumban 25 mm-nél, a colonban 20 mm-nél kisebb polip esetén valósítható meg. Az elváltozás körüli bemetszéssel („cold snare incision” EMR, CSI-EMR) és víz alatt végzett EMR-rel („underwater EMR”) az „en bloc” eltávolítható polip mérete a kolorektumban növelhető. Ha az egy darabban történő eltávolítás nem kivitelezhető vagy nem biztonságos, akkor a kolorektum területén daraboló (piecemeal) EMR a választandó terápia malignitásra nem gyanús esetekben [59]. Piecemeal EMR esetén az eltávolítás komplett volta a szövettani vizsgálattal nem állapítható meg. Daraboló EMR esetén az adenoma kiújulási arány mérsékelt, a recidivált polipok kisméretűek és az ellenőrző kolonoszkópia során könnyen, nagy sikerrátával (94%) eltávolíthatók [60]. Endoszkóposan az EMR komplettnek, sikeresnek tekinthető, ha nem maradt vissza a mukózekatómiás alapon daganatos szövet. A komplett gyógyulást az ellenőrző endoszkópiák során fejlett endoszkópos képzőképzéssel és sorozat biopsziákkal kell megerősíteni. A recidiváló adenoma, ami EMR esetén 15-20%-ban fordul elő, ismételt EMR, vagy ha ez a fibrózis miatt nem kivitelezhető, ESD vagy EFTR során távolítandó el [61]. Kis méretű nem előemelhető recidívá árammal vagy anélkül biopsziás csípővel leszakítható („meleg avulzió, hideg avulzió”), argon plazma koagulációval vagy a polipektómiás hurok végével elroncsolható [62]. Az EMR általában nem alkalmas 2 cm-nél nagyobb vagy nonlifting elváltozások, „en bloc” eltávolítására és korai karcinómák esetén nem teszi lehetővé a reszekátum adekvát szövettani vizsgálatát. Ezen akadályok megoldására fejlesztették ki az ESD-t. Korai invazív karcinóma gyanújakor mindenképp „en bloc” reszekció végzése javasolt, s ha ez polipektómia vagy EMR során nem megvalósítható, akkor ESD, FTRD vagy sebészi reszekció végzése javasolt.

II. Endoszkópos szubmukózus disszekció (ESD)**Ajánlás32**

Endoszkópos szubmukózus disszekció (ESD) javasolt azon korai invazív karcinómák esetén, ahol „en bloc” reszekció hagyományos polipektómia vagy endoszkópos mukóza reszekció (EMR) révén nem megvalósítható. (B-I)

A módszer lényege, hogy szubmukózális injekcióval elválasztjuk egymástól a szubmukóza és a muscularis propria rétegeket, az elváltozás körül a mukózát bemetszük és speciális ESD késsel az elváltozás alatt a szubmukózát disszekáljuk. Az ESD előnye, hogy az „en bloc” reszekció a tumor méretétől függetlenül elvégezhető, és ez által nagyobb a kuratív reszekció aránya, alacsonyabb a recidívá ráta és pontos patológiai staging adható. ESD során azon korai gasztrointesztinális neopláziák (low és high grade adenoma, karcinóma mély szubmukózális invázió jelei nélkül) eltávolítása javasolt, ahol minimális a nyirokcsomó metasztázis rizikója.

Ajánlás33

Az ESD indikációi: 1. nyelőcső korai laphám karcinóma; 2. gyomor felületes neoplasztikus polipjai; 3. azon kolorektális polipok, ahol nagy a felszíni szubmukóza érintettség valószínűsége (besüppedt morfológia, irreguláris vagy nem granuláris felszíni mintázat) különösen, ha az elváltozás nagyobb, mint 2 cm vagy amelyek polipektómia vagy EMR során radikálisan nem távolíthatók el. (B-I)

Az EMR az ESD elfogadható alternatívája lehet az 1. indikációs pontban, ha az elváltozás < 10 mm és az „en bloc” reszekció biztosítható; a 2. indikációs pontban, ha az elváltozás 10-15 mm-nél kisebb és Párizs 0-IIa morfológiájú [63–66].

1. Korai nyelőcső laphám karcinóma m1 és m2 mélységi kiterjedésű, Párizs 0-II klasszifikációjú daganatot jelent, ahol nem kell számolni nyirokcsomó metasztázis lehetőségével. ESD során ezen daganatoknál 83-100%-os „en bloc” reszekciós arány, 78-100%-os komplett reszekciós ráta és 0-2,6%-os lokális recidívá érhető el. Idős, jelentős kísérőbetegség(ek)kel rendelkező betegeknek az ESD a sebészet alternatíváját képezheti m3 és sm1 kiterjedésű jól differenciált daganatoknál, ha nincs nyirok- vagy ér invázió és a daganat az épben került eltávolításra.

Barrett nyelőcsőben kialakult polipok eltávolításában az ESD nem bizonyult jobbnak, mint az EMR, ezért az EMR preferálandó. ESD javasolható 15 mm-nél nagyobb lézió, rossz előemelkedés és szubmukózális invázió gyanúja esetén.

Barrett adenokarcinóma esetén alacsony rizikójú tumoroknál (G1-2, nincs nyirok- és érinvázió) az endoszkópos reszekció sm1 ($\leq 500 \mu\text{m}$) szubmukóza invázióval is elvégezhető, mert a nyirokcsomóáttét rizikója elhanyagolható (1,4%) [67].

2. A gyomor ESD-re alkalmas felületes neoplasztikus polipjai:

- nem invazív neoplasia (diszplázia) mérettől függetlenül;
- jól differenciált adenokarcinóma kifekélyesedés nélkül mérettől függetlenül;
- jól differenciált adenokarcinóma kifekélyesedéssel, $\leq 3 \text{ cm}$;
- rosszul differenciált adenokarcinóma, $\leq 2 \text{ cm}$;
- jól differenciált adenokarcinóma, $\leq 3 \text{ cm}$, felületes szubmukózalis érintettség (sm1, $< 500 \mu\text{m}$).

A gyomor korai neoplasztikus polipjai 92%-os „en bloc” és 82%-os kuratív reszekciós aránnyal, és 1%-os lokális recidíva aránnyal távolíthatók el ESD során [68].

3. A kolorektumban az ESD kivitelezése technikailag nehezebb, az „en bloc” reszekciós arány 96%, míg az R0 reszekciós arány 88%.

A rektumban az ESD indikációja bővíthető és minden 2 cm-nél nagyobb szesszilis polip esetén alkalmazható, mivel ezek nagy arányban tartalmaznak korai karcinómát és az ESD a rektumban biztonságosabb, mint a vastagbélben. A transzanális sebészi technikák az ESD-hez hasonlóan eredményesek és alternatív megoldást jelentenek [69].

Az ESD technikailag nagy kihívást jelentő beavatkozás és magasabb szövődmény rátával jár. Elterjedten használják a keleti országokban, ahol igen hatékony és biztonságos módszerek bizonyult. A módszer a nyugati országokban is elfogadottá vált és egyre több centrumban rutinszerűen alkalmazzák [70].

Kuratív reszekció definíciója

Az eltávolított polip szövettani vizsgálatra küldendő. Nagyobb szesszilis polipokat parafalapra gombostűzve javasolt rögzíteni a szövettani vizsgálat optimalizálása céljából.

Ajánlás34

Az endoszkópos eltávolítás kuratívnak tekinthető, amennyiben a lokalizáció szerinti alábbi feltételek teljesülnek: (B-I)

a) Nyelőcső laphám karcinóma esetén:

1) „en bloc” R0 reszekció; 2) $\leq m2$; 3) nincs nyirok- és érinvázió.

b) Barrett nyelőcső adenokarcinóma esetén:

1) „en bloc” R0 reszekció; 2) $\leq m3$; 3) nincs nyirok- és érinvázió.

c) Gyomor adenokarcinóma esetén:

- 1) „en bloc” R0 reszekció; 2) intesztinális típusú adenokarcinóma; 3) $\leq m3$; 4) nincs kifekélyesedés; 4) nincs nyirok- és érinvázió.
- 1) „en bloc” R0 reszekció; 2) intesztinális típusú adenokarcinóma; 3) $\leq m3$; 4) van kifekélyesedés, de a tumor $\leq 3 \text{ cm}$; 5) nincs nyirok- és érinvázió.
- 1) „en bloc” R0 reszekció; 2) intesztinális típusú adenokarcinóma; 3) $\leq sm1$; 4) nincs kifekélyesedés; 5) a tumor $\leq 3 \text{ cm}$; 6) nincs nyirok- és érinvázió.
- 1) „en bloc” R0 reszekció; 2) rosszul differenciált adenokarcinóma; $\leq m3$; 3) $\leq 2 \text{ cm}$; 4) nincs nyirok- és érinvázió.

d) Kolorektális karcinóma esetén:

- 1) „en bloc” R0 reszekció; 2) jól differenciált (G1/G2) adenokarcinóma; 3) sm1 (a szubmukózalis invázió $\leq 1 \text{ mm}$); 4) nincs nyirok- és érinvázió.

Mérettől függetlenül komplex polipok esetén is endoszkópos centrumba történő referálás javasolt. Komplex polip esetei: 1. nehezen elérhető, bonyolult lokalizációjú (ileocoecalis billentyű, periappendicularis, anorectalis, redő mögött elhelyezkedő) polip; 2. korábbi sikertelen reszekció; 3. szubmukózalis injektálásra előemelkedést nem mutató (nonlifting) polip; 4. SMSA (size, morphology, site and access) IV szint [55, 57–59, 71].

III. Endoszkópos teljes falvastagságú reszekció (EFTR)

Ajánlás35

EFTR javasolt, ha a polip lokalizációja, bélfali elhelyezkedése vagy hegesedés miatt EMR/ESD során biztonsággal nem eltávolítható. Malignus korai polipok esetén is javasolt az EFTR, ahol a reszekátum szövettani vizsgálata határozza meg a további terápiát. (B-IIa)

EFTR helye, kivitelezése

Az EMR és az ESD technikák a mukózát és a felületes szubmukózát érintő daganatok eltávolítását teszik lehetővé megkímélve a muscularis propriát és a bélfal integritását. Az endoszkópos zárási technikák fejlődése tette lehetővé az EFTR módszer kifejlesztését, mellyel a mélyebb rétegeket érintő daganatok eltávolíthatók. Az ún. zárt rendszerű egylépéses EFTR során először az elváltozást tartalmazó bélfal duplikációját hozzuk létre a lumen felé a két serosai felszín zárásával, majd a zárás felett polipektómiás hurokkal elvégezzük a teljes falvastagságú reszekciót. Az EFTR zárt rendszerben történő elvégzését az endoszkóp végére húzható, a bélfalat záró eszközt és a reszekciót végző hurkot magába foglaló FTRD (full-thickness resection device) alkalmazása teszi lehetővé [72–76].

EFTR indikációi

Az EFTR indikációi a gyomor, a duodenum és a kolorektum területén:

- nehéz lokalizációban (appendix, divertikulum) lévő kolorektális adenóma;
- nem emelkedő (non-lifting) adenóma (inkomplett reszekció, recidíva);
- szubepiteliális daganatok (pl. GIST, NET);
- korai (T1) karcinóma.

A módszer technikai sikeressége 89,5% a R0 reszekciós arány 76,9% a kolorektum, míg 85% és 63,2% a duodenum területén [77]. Az EFTR során maximum 3 cm-es elváltozások távolíthatók el a kolorektumban, és a legjobb eredményt a 2 cm-nél kisebb elváltozások reszekciója adja. Komplet R0 reszekció esetén és ha az eltávolított polip szövettani vizsgálata nyirokcsomó metasztázis alacsony rizikójával bíró daganatot igazol, akkor az endoszkópos terápia kuratív. A módszer relatíve egyszerű, könnyen megtanulható. Az EFTR a hagyományos endoszkópos technikákkal nem eltávolítható polipok esetén lehetővé teszi a diagnózist és a terápiát, s így a sebészeti eltávolítás alternatíváját képezi [72, 73]. Akkor a leghasznosabb, ha a korábban reszekált polip szövettana malignitást mutatott, mert ilyenkor a megjelölt polipektómiás hely és környezetének teljes falvastagságú endoszkópos kimetszése ezen betegek jelentős részénél elkerülhetővé teheti egy felesleges sebészi műtétet, amennyiben a „staging” EFTR során nem igazolódik bennmaradt malignitás, vagy túlzott mélységi terjedés.

A nem előemelkedő korai rákok esetében a rossz sebészi alanyok esetében lehet létjogosultsága a módszer alkalmazásának, mivel kisebb arányban itt is nyújthat definitív megoldást műtét nélkül. Mindez azért lehetséges, mert igazolódott, hogy a megelőző endoszkópos reszekciós kísérlet, a nem nyilvánvalóan mélyre terjedő kolorektális rákok esetén nem növeli sem a nyirokcsomó áttét, sem a recidíva arányát [78].

Komplikációk

Ajánlás36

A beavatkozás alatti vérzés ellátásához koaguláció (hurok hegyével vagy koagulációs fogóval) vagy mechanikus terápia (klippel) javasolt, ami hígított adrenalin oldat injektálásával is kombinálható. (C-I)

Ajánlás37

Szesszilis polipok eltávolítását követően rutinszerű klip zárás vagy más profilaktikus módszerek nem javasoltak a késői vérzés megelőzésére. (B-IIb)

Ajánlás38

Mechanikus profilaxis (a nyálkahártya defektus klippel zárása) hasznos lehet bizonyos magas kockázatú polipektómia vagy EMR után. (C-IIb)

Ajánlás39

Késői vérzés miatt kórházba felvett betegek hemodinamikai stabilitás esetén konzervatívan is kezelhetők. Amennyiben intervenció szükséges, elsőként kolonoszkópia végzendő. (B-I)

Ajánlás40

Polipektómiát követő vérzés miatt végzett kolonoszkópia során aktív vérzés vagy magas vérzéskockázatú lézió azonosítása esetén koagulációs fogóval vagy klippel javasolt a vérzéscsillapítás, ami hígított adrenalin oldat injektálásával is kombinálható. (B-I)

Ajánlás41

A reszekciós felszín gondos megtekintése ajánlott a perforációs jelek, rizikótényezők azonosítására, ezek fennállása esetén klippel történő zárás szükséges. (B-I)

Ajánlás42

Az adverz események auditja javasolt. (B-I)

Korai szövődményeknek a vizsgálat alatti és közvetlenül utána jelentkező, míg késői szövődményeknek a vizsgálatot követően 30 napon belül jelentkező szövődményeket nevezzük. A gyakoribb szövődmények a vérzés, perforáció, polipektómiát követő koagulációs szindróma. A fentiekben kívül önmagában a kolonoszkópia is okozhat szövődményeket, ilyenek a szedációhoz társuló szövődmények, a hasi diszkomfort és fájdalom a beavatkozás után, lépsérülés, gázrobbanás, infekció, akut appendicitis, diverticulitis is [79]. Itt csak a polip eltávolítással kapcsolatos szövődmények rövid leírására szorítkozunk.

Vérzés a beavatkozás alatt is és után is előfordulhat. A beavatkozás alatti vérzés szövődménynek tekintendő, ha több, mint 1 percre fennáll és endoszkópos intervenciót tesz szükségessé. Beavatkozás utáni vérzésről beszélünk, ha ez nem tervezett beteg megjelenést (sürgősségi osztály, kórházi felvétel, ismételt intervenció) igényel [5]. A beavatkozás alatti vérzés ellátásához koaguláció (hurok hegyével vagy koagulációs fogóval) vagy mechanikus terápia (klippel) javasolt, ami hígított adrenalin oldat injektálásával is kombinálható. Szesszilis polipok eltávolítását követően rutinszerű klip zárás vagy más profilaktikus módszerek nem javasoltak a késő vérzés megelőzésére. Mechanikus profilaxis (a nyálkahártya defektus klippel zárása) hasznos lehet bizonyos magas kockázatú polipektómia vagy EMR után. Késői vérzés miatt kórházba felvett betegek hemodinamikai stabilitás esetén konzervatívan is kezelhetők. Amennyiben intervenció szükséges, elsőként kolonoszkópia végzendő. Polipektómiát követő vérzés miatt végzett kolonoszkópia során aktív vérzés vagy magas vérzésekockázatú lézió azonosítása esetén koagulációs fogóval vagy klippel javasolt a vérzéscsillapítás, ami hígított adrenalin oldat injektálásával is kombinálható.

A reszekciós felszín gondos megtekintése ajánlott a perforációs jelek, rizikótényezők azonosítására, ezek fennállása esetén klippel történő zárás szükséges. A muscularis propria réteg sérülését kell azonosítani még mielőtt nyilvánvaló perforáció alakul ki. A perforáció azonnali endoszkópos vagy sebészeti zárást tesz szükségessé [80]. A reszekciós felszín megtekintése során (a bélben és a reszekált mintán egyaránt) céltábla jel azonosítható, ami a muscularis propria részleges vagy teljes reszekciójára utal, azonnali endoszkópos zárást tesz szükségessé [81]. Kék festék alkalmazása a szubmukózus injektálás során elősegíti a reszekciós felszín vizsgálatát és a kis perforációk azonosítását [82]. A bélfal mélyre hatoló sérülésének rizikótényezői a 25 mm-nél nagyobb léziók egyben történő eltávolítása, haránt vastagbél lokalizáció, magas fokú diszplázia vagy korai karcinóma.

A polipektómiát követő koagulációs szindróma polipektómia, EMR, ESD során a bélfalat ért hőkárosodás következménye, ami lokalizált peritonitist okoz a perforáció radiológiai evidenciája nélkül [79]. Típusosan ez a polipektómiát követő 5 napon belül jelentkezik lázzal, lokalizált hasi fájdalommal, peritoneális izgalmi jelekkel, leukocytosissal. Kezelése parenterális folyadék pótlással, széles spektrumú antibiotikum adásával történik bélnyugalom és a tünetek megszűntéig per os nulldiéta tartása mellett. A betegek szoros megfigyelése szükséges a késői perforáció lehetősége miatt. A jobb oldali léziók eltávolítása a szövődmény kialakulására nagyobb kockázatot jelent. Megelőzése alóltással, a vágóegység megfelelő beállításával, a vágás előtt a polip alaptól történő elemelésével, és a polipektómia alatti levegő leszívással történhet, ami a bélfal feszülését csökkenti – különösen a jobb kolonfélben – és ezáltal a falvastagságot növeli.

Követés

A kolonoszkópiák mintegy 20-25%-át a posztpolipektómiás követő (továbbiakban: PPS) vastagbéltükrözések teszik ki. A kelletnél sűrűbben ismételt vastagbéltükrözés az ellátórendszer számára jelentős költséget, a betegeknek fokozott kellemetlenséget, valamint a más indikációval végzett kolonoszkópiák tekintetében jelentősen megnyúlt várakozási időt eredményez. Posztpolipektómiás követésről ugyanakkor csak megfelelő minőségű kolonoszkópiát követően lehet beszélni. Azokban az esetekben, amikor az index vizsgálatnál (lásd definíciók) a kolonoszkópia nem felelt meg a minőségi követelményeknek, az ismételt elvégzett vastagbéltükrözés (ismételt kolonoszkópia) nem a PPS része. A követési program megtervezésekor a polipusok számán, méretén és szövettani besorolásán kívül egyéb körülményeket, így a beteg életkorát és várható élettartamát is figyelembe kell venni.

A minőségi kolonoszkópia mérésére világszerte több mint 44 különböző mutató létezik, amelyek többsége országspecifikus, illetve nem evidenciákon alapul. A mutatók közül a klinikum szempontjából kizárólag azoknak van jelentősége, amelyeknek bizonyított a hatása a klinikai eredményekre, illetve a klinikai kimenetelre, az életminőségre, jól meghatározott, megbízható és egyszerű mérés, a mérésével javítható az endoszkópos szolgáltatás, valamint

alkalmazhatóak a szolgáltatók minden szintjén. Az endoszkópia minőségi mutatóinak elérése elvárható minden – különösen a szervezett szűrés keretében – endoszkópiát végző szolgáltatótól, illetve a szolgáltatást személyesen nyújtó egészségügyi dolgozótól.

A kolonoszkópia minőségének mérésére az Európai Gasztrointesztinális Endoszkópos Társaság (European Society of Gastrointestinal Endoscopy, továbbiakban: ESGE) hét olyan mutató meghatározását javasolja, amelyekhez tartozóan teljesítménymérések kapcsolódnak [37]. Jelen ajánlás a tisztázó (ezen belül a szűrő is) kolonoszkópia során észlelt és eltávolított polipusok utáni szükséges teendőket (posztpolipektómias menedzsment, PPS) tartalmazza, amely a minőségi mutatók közül „A beavatkozás utáni teendők (post-procedure)” indikátor részét képezi. Szakmai oldalról nincs különbség a nem-szűréssel kiemelt és a szűréssel kiemelt betegek posztpolipektómias követése között.

Poszt polipektómias követés (PPS)

A polipektómiát követő követési ajánlások erős bizonyítékokon alapuló stratégiák, melyek a haszon-kockázat arányokat a legteljesebb mértékben figyelembe veszik. A túl gyakori ellenőrzés az erőforrások pazarlásához vezet, illetve felesleges veszélynek és kellemetlenségnek teszi ki a beteget. A túl ritka ellenőrzés rontja a szűrés hatékonyságát. Éppen ezért a polipektómia utáni követési stratégiát ellenőrizni kell, és minden, az ajánlásoktól eltérő követési lépés indoklásra szorul. A PPS megtervezésekor a polipusok számán, méretén és az esetleges diszplázia fokán kívül egyéb körülményeket, így a beteg életkorát és várható élettartamát is figyelembe kell venni.

Polipektómia utáni, követő vastagbéltükrözéses vizsgálatok

A) Felosztás

1. Követést nem igénylő (kis kockázatú) polipus:

- 1-4 db 10 mm-nél kisebb polip;
- szövettani típustól függetlenül (tubularis, tubulovillosus és villosus is);
- legfeljebb „low grade” diszpláziát mutat;
- ide tartozik a követést nem igénylő polipus kritériumoknak megfelelő szerrált adenoma is.

Ajánlás43

1-4 db 10 mm-nél kisebb polip (szövettani típustól függetlenül, legfeljebb „low grade” diszpláziát mutató), vagy 10 mm-nél kisebb szerrált adenoma diszplázia nélkül komplett endoszkópos eltávolítását követően endoszkópos követés nem javasolt, a beteg a szűrőprogramba kell visszatérjen, ennek hiányában 10 év múlva javasolt követés. (B-I)

2. Követést igénylő (nagy kockázatú) polipus:

- 5 db vagy annál több polip esetében;
- 10 mm, vagy nagyobb (függetlenül a darabszámtól);
- szövettani típustól függetlenül (tubularis, tubulovillosus és villosus is);
- „high grade” diszpláziát mutat;
- ide tartozik a követést igénylő polipus kritériumainak megfelelő szerrált adenoma is.

Ajánlás44

3 év múlva javasolt követő kolonoszkópia ≥ 5 db vagy ≥ 10 mm vagy „high grade” diszplázia, vagy ≥ 10 mm szerrált adenoma vagy diszpláziát tartalmazó szerrált adenoma komplett endoszkópos eltávolítása után. (B-I)

Ajánlás45

Amennyiben a követő kolonoszkópia során nincs eltérés, 5 év múlva ismételt kolonoszkópia javasolt. Amennyiben ekkor sincs eltérés, a beteg a szűrőprogramba kell visszatérjen. (C-IIb)

Ajánlás46

Amennyiben követést igénylő polip kerül felfedezésre az első vagy többedik követő kolonoszkópos vizsgálat során, a következő ellenőrző vizsgálatra 3 év múlva kerüljön sor. (C-IIb)

B) Teendők

Negatív eredményű szűrő kolonoszkópia esetében a vérzés forrás kizárása/igazolása érdekében felső endoszkópia elvégzése javasolt. A páciensek a szűrő kolonoszkópia időpontjától számított 60 hónap elteltével a szervezett vastagbélvizsgálás behívására jogosultakká válnak, melyet rögzíteni szükséges a szűrési informatikai rendszerben.

A követést nem igénylő csoportban a követést nem igénylő polipok R0 reszekcióval történő eltávolítása után a páciens 60 hónap múlva a népegészségügyi szűrés keretében ismét behívható, azaz a stratégia egyezik a negatív szűrő kolonoszkópos eredményű páciensekkel kapcsolatos tennivalókkal, melyet a szűrési informatikai rendszerbe is szükséges rögzíteni.

Ezeknek az egyéneknek a vastagbélrák kockázata ugyanis megegyezik a negatív vastagbél tükrözéses eredményű népesség daganatkockázatával. A metakron daganatok előfordulási gyakorisága ugyan nagyobbak bizonyult néhány vizsgálatban az alacsony kockázatú polipusok eltávolításán átesett betegekben, mint a negatív index kolonoszkópiával bíró szűrt egyénekben, de a különbség nem volt statisztikailag jelentős.

A **követést igénylő csoportban**, R0 reszekcióval polipmentesített vastagbél esetében a követő vastagbéltükrözés az index kolonoszkópia után *3 évvel* kell, hogy következzen a szervezett vastagbélvizsgálás keretein kívül. Amennyiben az első követő kolonoszkópia alkalmával nem diagnosztizálható követést igénylő polipus, úgy a 2. ellenőrző kolonoszkópia *5 év múlva javasolt*, melyet a szervezett szűrés keretein kívül szükséges elvégezni. Amennyiben az első követő kolonoszkópia során ismét polipust diagnosztizálnak, úgy a polipus típusától függően kell a további követési vagy kezelési stratégiát meghatározni a szervezett vastagbélvizsgálás keretein kívül.

Amennyiben követést nem igénylő polipust egyik követő kolonoszkópia alkalmával sem találnak, akkor az index kolonoszkópia időpontjától számított 8 év múlva a szervezett szűrésbe való visszatérés javasolt.

Amennyiben a *követést igénylő polipok eltávolítása daraboló technikával* történt, úgy a követő kolonoszkópiát 3-6 hónap múlva kell elvégezni a szervezett vastagbélvizsgálás keretein kívül. Amennyiben az első követő kolonoszkópia során a vastagbél R0 reszekcióval polipmentesített, úgy a 2. követő kolonoszkópiát ennek időpontjától számítva 1 év múlva kell tervezni betegúton.

A 10 vagy annál több, súlyos diszpláziát mutató polipussal rendelkező betegeket genetikai tanácsadásra kell küldeni és a szervezett szűrés keretein kívül egyéni követési program szerint végezni a követő kolonoszkópiát. A követést igénylő polipus eltávolításon átesett egyének vastagbélrák kockázata 15 éves időintervallumra vetítve 3,5-6,5-szerese az átlagnépességének.

1. Teendők nagy kockázatú, különleges szövettani típusú polipusok esetében

A fogazott (serrated) polipusok közé tartoznak a hiperplasztikus polipusok (HP), a szesszilis fogazott polipusok (SP), a tradicionális fogazott adenómák (TSA) és a kevert szövettanú esetek. A fogazott polipusok esetében az adenomák szekvencia a konvencionális polipusoktól eltérő genetikai úttal jellemezhető, endoszkópos megjelenésük és biológia viselkedésük is eltérő.

A 10 mm-nél kisebb, diszpláziát nem mutató fogazott polipusokat számuktól függetlenül a nem követendő polipusok közé soroljuk.

Ha a fogazott polipus 10 mm-nél nagyobb, vagy diszpláziás, akkor a követendő polipusok közé sorolandóak.

Fogazott polipózis szindrómaként (serrated polyposis syndrome) definiáljuk, ha az 5 vagy annál több, a sigmabélből proximálisan elhelyezkedő polipus közül 2 db 10 mm-nél nagyobb, vagy ha bárhol a vastagbélben 20-nál több fogazott polipust észlelünk. Ezen pácienseket genetikai vizsgálatra kell küldeni és végig a szervezett szűrés keretein kívül, egyedi elbírálással kell követni, melynek tényét rögzíteni szükséges a szűrési informatikai rendszerben.

Szesszilis fogazott polipusok esetében a 10 mm-nél nagyobb méretűek és a proximális lokalizációjúak esetében számolni kell szinkron nagy kockázatú adenomák jelenlétével. Eltávolításuk után 1 évvel követő kolonoszkópia javasolt, majd ennek leletétől függően kell a követést meghatározni és az információt a szűrési informatikai rendszerben rögzíteni.

Hiperplasztikus polipusok nem premalignus léziók. Amennyiben a hiperplasztikus polipusok és adenomák egyszerre fordulnak elő egy betegben, úgy a malignizálódás esélye nem nagyobb, mintha ez a két polipus típus nem kombinálna.

A kevert szövettanú polipusok és a tradicionális fogazott adenomák esetében számolni kell diszplasztikus elfajulással, ugyanakkor a metakron követést igénylő polipusok előfordulási gyakoriságával nem lehetett egyértelmű kapcsolatot kimutatni.

Tekintettel arra, hogy az újabb adatok szerint a szövettani besorolás (tubuláris/villozus/ tubulovillozus) a követési stratégia kialakításánál nem releváns szempont, ezekben az esetekben a diszplázia jelenléte a mérvadó. Diszplasztikus

polipusok követendőek, míg a displázia nélküli esetekben a polipusok száma és mérete szerint kell a követendőségről dönteni a fentebb leírt alapelvek (követendő/nem követendő polipus) szerint.

2. Teendők különleges polipektómiás helyzetekben

Ajánlás47

Darabolós polipektómiát követően 3-6 hónap múlva javasolt az első követő kolonoszkópia, majd polipmentes vastagbél esetén 1 év múlva javasolt a 2. követő kolonoszkópia. (B-I)

A 20-mm-nél nagyobb adenomák daraboló technikával történő eltávolítása után 3-6 hónappal kontroll kolonoszkópia javasolt, még akkor is, ha az endoszkópos lelet komplett eltávolítást véleményezett (szóvettan ezekben az esetekben nem tudja véleményezni az eltávolítás komplettségét). Amennyiben az 1. követő kolonoszkópia során R0 reszekció történt, úgy 12 hónap múlva, a szervezett szűrés keretein kívül el kell végezni a második követő kolonoszkópiát az adenoma korai visszatérés észlelése érdekében és az eredményt rögzíteni szükséges a szűrési informatikai rendszerben.

A szóvettanilag igazoltan R0-nak minősíthető reszekció után egy év múlva végzett ellenőrző kolonoszkópia negatív makroszkópos és szóvettni lelete után lehet a beteget a szűrési követési programba (PPS) bocsájtani, melyről nyilatkozni szükséges a szűrési informatikai rendszerben.

Diminutív polipok esetében az R0 szóvettni megítélésének hiánya nem teszi szükségessé 1 év múlva az ellenőrző vizsgálatot.

Amennyiben az első követő kolonoszkópia alkalmával az adenoma eltávolítása daraboló technikával történt (mérettől függetlenül), úgy 1 év múlva kell a második követő kolonoszkópiát elvégezni.

A szervezett szűrésbe visszakerülés feltétele a darabolós technikával eltávolított polipus esetén a két, egymást követő, egy év különbséggel végzett negatív eredményű követő kolonoszkópia.

A daraboló technikával eltávolított polipusok helyének speciális endoszkópos képalkotó vizsgálatokkal történő ellenőrzése is javasolt.

A polipeltávolítás hegéből vett biopszia megfelelő gyakorlattal rendelkező endoszkópos esetén az ESGE-ajánlásnak megfelelően standardizált körülmények között végzett virtuális kromoendoszkópiával is helyettesíthető.

A nemzetközi adatok szerint az ilyen esetek csaknem 20%-ában nem sikerül a polipusokat teljesen eltávolítani, mely egyértelműen a kolorektális rák kockázat növekedésével jár.

3. Teendők egyéb különleges helyzetekben

A nem megfelelő előkészítéssel végzett szűrő kolonoszkópiák korai ismétlése (3 hónapon belül ismételt kolonoszkópia) javasolt, különösen azokban az esetekben, amikor a kolonoszkópia eredménye nem negatív.

Ajánlás48

Követő kolonoszkópiák között az ESGE nem javasolja a széklet okkult vérvizsgálat végzését. (C-I)

A javaslat szerint a két követő vizsgálat között végzett székeltvér teszt pozitív (nem-negatív) eredménye esetében a kolonoszkópia elvégzése egyéni mérlegelés után ajánlott csak.

Annak ellenére, hogy a hazai szervezett vastagbél szűrés hatékonyságával kapcsolatos adatok még korlátozottan állnak rendelkezésre, illetve figyelembe véve a kedvezőtlen magyarországi vastagbél daganat incidencia és halálzási adatait, a Magyar Gasztroenterológiai Társaság Endoszkópos és Colon Szekció vezetősége körében végzett felmérés alapján az évenkénti FOBT-vizsgálat végzése a szűrendő korosztályban a követő kolonoszkópiák közötti években nem javasolt. Ugyanakkor a magyar követési stratégiában ugyanezen szakmai társaság az ESGE ajánlásával szemben a negatív szűrő kolonoszkópiát követően ne 10 év múlva, hanem 5 évet követően kerüljön vissza a páciens a szervezett szűrési programba.

Ajánlás49

Negatív szűrő kolonoszkópiát követően 5 évvel kerüljön vissza a páciens a szervezett szűrési programba. (D-I)

4. Javaslatok a malignus lézió miatt operált és/vagy kezelt betegek további vastagbél tükrözéses követésével kapcsolatban

A posztoperatív kolonoszkópos követés haszna és alkalmazható módszerek

Az USA-ban a vastagbélrák miatt kezelt betegek 70-80%-a kerül kuratív célú műtétre, azonban mintegy 40%-ban ismételten kialakul a vastagbélrák 5 éven belül. Ezért fontos a műtéten átesett betegek időszakos kolonoszkópos követése, szűrése.

A követés során alkalmazott módszerek egyike a kolonoszkópia, kiegészítő módszerek közé tartoznak a fizikális vizsgálat, a carcino-embriónális antigén (CEA) meghatározás, illetve bizonyos válogatott esetekben kiegészítő és/vagy helyettesítő vizsgálati módszerek a CT, a virtuális kolonoszkópia és az endoszkópos ultrahang.

Az újabb tanulmányok eredményei arra utalnak, hogy a metakron daganatokat a szűrési programban hamarabb, még tünetmentes stádiumban észlelik, és kuratív reszekciós arányuk is nagyobb. Ugyanakkor meg kell jegyezni, hogy egy közelmúltban végzett metaanalízis eredményei alapján a vastagbélrák miatt műtött betegek túlélését ugyan növeli a rendszeres követés, de a betegség-specifikus túlélését nem. A műtét után gyakran (évenként, vagy még gyakrabban) végzett vastagbél-tükrözés sem javítja a túlélést.

Ajánlások posztoperatív kolonoszkópos követésre

A műtéti megoldás utáni első követő vastagbél tükrözés a műtét után 1 évvel javasolt a szervezett szűrés keretein kívül. Ha a komplett minőségi kolonoszkópia a diagnózis felállításakor sikertelen volt (például szűkítő vastagbélrák miatt), akkor a minőségi kolonoszkópia feltételeinek megfelelő vizsgálat a műtétet követően 6 hónapon belül javasolt szinkron tumorok és rákmegelőző állapotok detektálása céljából.

A műtét után végzett kolonoszkópos követés ideális ritmusával kapcsolatban nincsenek még egyértelmű bizonyítékokon alapuló ajánlások. A rendelkezésre álló adatok alapján az első követő kolonoszkópiának 1 évvel kell követnie a teljes minőségi kolonoszkópos lelet birtokában végzett műtétet, illetve a nem komplett kolonoszkópia után végzett műtétek esetében az azt 6 hónapon belül követő első teljes minőségi vastagbél-tükrözést. Ezt követően 3 év múlva, majd 5 évente javasolt a kolonoszkópos vizsgálat. Amennyiben bármelyik vizsgálat alatt nagy kockázatú polipust detektálnak és távolítanak el, úgy a polipektómia utáni követkeésekre vonatkozó ajánlásoknak megfelelően kell a követő vastagbél tükrözéseket időzíteni.

Ajánlás50

Minőségi kolonoszkópia feltételeinek megfelelő vizsgálat javasolt műtét előtt, vagy sikertelen komplett kolonoszkópia esetén a műtétet követően 6 hónapon belül. (C-I)

Ajánlás51

A műtét utáni első követő kolonoszkópia egy évvel a műtét után vagy a nem komplett kolonoszkópia után végzett műtétek esetében az azt követő első teljes minőségi vastagbél-tükrözés után történjen. (B-I)

Ajánlás52

A műtét után második követő kolonoszkópia 3 év múlva, a harmadik 5 évvel a 2. után történjen. (C-IIb)

Kiegészítő javaslatok végbélrák miatt végzett műtétet követően

A végbélrák kiújulási esélye nagyobb a következő esetekben:

- lokalizált vastagbélrák a teljes mezorektum eltávolítás nélkül kerül eltávolításra,
- transzanális helyi kimetszéssel (pld. transzanális excízió, transzanális endoszkópos mikrosebészet alkalmazásával) történik a tumor eltávolítása (endoszkópos teljes falvastagságú reszekció (eFTR) esetében nincsenek még hosszú távú adatok),
- előrehaladott végbélrák esetében neoadjuváns kezelés nélkül történik meg a mezorektum eltávolításával a műtét.

Ajánlás53

Végbélrák kiújulása szempontjából magasabb kockázatú esetekben a műtét utáni első 3 évben 3-6 havonta javasolt a szigmoidoszkópia és az endoszkópos ultrahang végzése. (C-IIb)

Kiegészítő javaslatok speciális helyzetekben

Amennyiben a teljes minőségi kolonoszkópia szűkítő vastagbélrák miatt nem kivitelezhető a diagnózis felállításakor, úgy CT-alapú virtuális kolonoszkópia javasolt a szinkron daganatok kizárása érdekében – ezzel egyidőben nyilatkozni szükséges a páciens szűrésbe vonhatóságáról a szűrési informatikai rendszerben. Amennyiben ez nem elérhető, úgy a kettős kontrasztos irrigoszkópia elvégzése javasolt. A javaslattal egyidejűleg a beteg szűrésből való kizárását rögzíteni szükséges az informatikai rendszerben.

Post-polipektómás utánkövetés a tápcsatorna további részein

A nyelőcső, gyomor és a vékonybél polipektómia utáni követés esetében igen kevés irodalmi adat, illetve iránymutatás áll rendelkezésre. Leginkább csak a gyomor esetében található evidencia szintű ajánlás, de itt is többnyire általános jellegű iránymutatással lehet találkozni, amelyek a speciális esetekre nem térnek ki [8]. Emiatt nagyobb felelősség hárul a követés szempontjából az endoszkópiát végző, illetve a beteget gondozó gastroenterológus szakorvosra.

A gyomorpólipok esetében az endoszkópos követést elsősorban a malignus potenciál megléte határozza meg, amely a szövettani szerkezetből és a diszplázia meglétéből következik. A gyomor adenoma és a hiperplastikus polipok esetében mérhető rák rizikóval kell számolni (adenoma esetében ez 5-40%, hiperplastikus esetben ez csak 0,6-2,1%), ezért malignus állapotok prekursor léziójának tekinthetők. Fontosságukat az is emeli, hogy meglétük nem csak a gyomor, hanem a tápcsatorna egyéb területeinek szinkron tumoraira is utalhatnak.

A Brit Gastroenterológiai Társaság 2010-ben megjelent ajánlása alapján [92] a fundus mirigy (fundic gland) polipok és a gyulladós fibroid polipok (Vanek tumor) kivételével a rákrizikó miatt endoszkópos követés javasolt, amely stratégia az 1. algoritmusban és az 1. táblázatban került összefoglalásra (XI. Melléklet).

1. Táblázat. A gyomorpólipok jellemzői és malignus potenciáljuk (OGD: Gasztroszkópia)

Polip típusa	Átlagos számuk és méretük	Elhelyezkedés gyakorisága	Polipok malignus potenciálja	Háttérnyálkahártya malignus potenciálja	Kezelési eljárás
Sporadikus fundus mirigy (fundic gland) polip	Többszörös 1-5 mm	Proximális és disztális corpus	Nagyon alacsony	Nagyon alacsony	Biopszia a polip természetének megerősítésére (diagnosztikus bizonytalanság esetén) Nincs szükség utánkövetésre
Familiáris adenomatózus polipózis-asszociált fundus mirigy polip	Többszörös „szőnyegszerű” <1 cm	Proximális és disztális corpus	Alacsony	Alacsony	Biopszia a polip természetének megerősítésére OGD ismétlése 2 évente
Hiperplastikus	Egyszeres 1-2 cm	Antrum	Alacsony, de szignifikáns	Alacsony	Polip eltávolítás, ha diszpláziás H. pylori eradikálása OGD ismétlése 1 év múlva
	Többszörös < 1 cm	Disztális corpus	Alacsony, de szignifikáns	Alacsony	H. pylori eradikálása OGD ismétlése 1 év múlva
Adenoma	Egyszeres 1-2 cm	Antrum	Magas	Szignifikáns	Polip eltávolítás Mintavétel a gyomornyálkahártya más területeiről OGD ismétlése 1 év múlva
Gyulladós fibroid polip (Vanek tumor)	Egyszeres 1-5 cm	Antrum	Nagyon alacsony	Nagyon alacsony	Biopszia a polip természetének megerősítésére Polip eltávolítása, amennyiben obstrukciót okoz Nincs utánkövetés

Ajánlás54

A fundus mirigy polipok és a gyulladós fibroid polipok kivételével az eltávolítás után egy év múlva javasolt ismételt endoszkópia (B-IIa)

Ebben az ajánlásban is leírásra került, hogy evidencia hiányából fakadóan nem tisztázott a gyomorpólipok esetén a hosszútávú követés szükségessége, és az sem, hogy vajon elégséges-e a diszpláziás polipok esetében a levételük utáni egyetlen egyéves ellenőrzés. Kivételt képez ez alól a FAP, ahol mind a gyomor, mind a duodenum polipok

endoszkópos ellenőrzése 1-2 évente javasolt egészen 50 éves életkorig, amit követően 5 évre növelhető a követési intervallum.

Ajánlás55

A nem-ampulláris duodenum polipok eltávolítása után 3 hónappal javasolt elvégezni ismételten az endoszkópiát, és ha nincs kiújulás, 1 év múlva javasolt az újabb vizsgálat (C-I)

2021-ben megjelent ESGE ajánlásban a nem-ampulláris duodenum polipok esetében az index vizsgálatot követően 3 hónappal javasolja a kontroll endoszkópiát [9]. Ha nincs lokális kiújulás, akkor az ismételt utánkövetéses vizsgálatot 1 évnél javasolja elvégezni. Ezt követően a megfigyelési intervallumokat az elváltozás helyéhez, az „en bloc” reszekció státuszához és a kezdeti szövettani eredményhez kell igazítani.

VII. JAVASLATOK AZ AJÁNLÁSOK ALKALMAZÁSÁHOZ

1. Az alkalmazás feltételei a hazai gyakorlatban

1.1. Ellátók kompetenciája (pl. licence, akkreditáció stb.), kapacitása

A rákmegelőző állapotok és korai rákok endoszkópos eltávolítására kidolgozott technikák a poliipektómia, endoszkópos mukóza reszekció, endoszkópos szubmukózus disszekció és az endoszkópos teljes falvastagságú reszekció. A biztonságos endoszkópos eltávolításhoz elengedhetetlen a betegek megfelelő előkészítése és tájékoztatása, valamint a léziók megfelelő karakterizálása, osztályozása. Ezek alapján lehet dönteni az eltávolítás technikájáról. A különböző technikák eltérő kompetencia szintű endoszkópos személyzetet és felszereltséget igényelnek.

Az elvárható endoszkópos kompetencia jól definiált és mérhető a különböző validált teljesítmény indikátorok követésével. Poliipektómia esetén azonban a kompetenciát mérhetővé és követhetővé tevő teljesítmény indikátorok széleskörűen még nem terjedtek el, ezek meghatározása és alkalmazása a közeljövő feladata. Polipeltávolítás esetén a kompetencia egyrészt az endoszkópos eltávolíthatóság megítélését, másrészt a választott eltávolítási technika biztonságos alkalmazását jelenti. Fontos ez azért, mert az inkomplett poliipektómia az intervallum karcinómák kialakulásának egyik tényezője, másrészt a rosszul megválasztott polip eltávolítási technika a szövődményeket is növelheti.

Az **alapszintű poliipektómia** biztonságos technikájával minden endoszkópiát végző szakembernek rendelkeznie kell, minden endoszkópos munkahelyen elérhetőnek kell lennie. A 20 mm-nél kisebb szesszilis és a nyeles polipok távolíthatók el az előzőekben részletezett alapszintű technikákkal (HBF, HHP, MHP). A polip eltávolítás kompetenciájának értékelésére használható poliipektómiás készségek közvetlen megfigyelésén alapuló rendszert (DOPyS¹) a Brit Gasztroenterológiai Társaság egy csoportja (Joint Advisory Group, JAG) dolgozta ki [93]. Megállapították, hogy a módszerrel a polip eltávolítás kompetenciája megfelelően értékelhető, amennyiben az értékelést végző a módszer használatára megfelelő képzést kapott [94]. Az értékelési adatlapok a JAG honlapján elérhetőek (<https://www.thejag.org.uk>).

A **haladó endoszkópos reszekciós technikát** igénylő léziók felismerése ugyancsak mindenkitől elvárható, mert ezen betegeket centrumokba szükséges irányítani. Az emelt szintű módszereket biztonsággal csak megfelelően felszerelt centrumokban dolgozó kellő jártasságú szakemberek végezhetik. Az endoszkópos mukóza reszekció elérhetősége IIB és III progresszivitású szintű ellátóhelyeken elvárható, míg az endoszkópos szubmukózus disszekció és az endoszkópos teljes falvastagságú reszekció elérhetőségét a megyei szintnél nagyobb földrajzi egységenként ajánlott biztosítani. Emelt szintű technikákra (EMR, ESD, EFTR) a 20 mm-es vagy azt meghaladó lapos polipok, illetve komplex polipok esetén van szükség, melyeket erre dedikált centrumok megfelelően képzett endoszkópos szakemberei tudnak biztonsággal elvégezni. A centralizált ellátás megszervezése szükséges, mert az emelt szintű polipeltávolítási technikák tanulási ideje meglehetősen hosszú folyamat, a kellő jártasság eléréshez szükséges esetszámok is csak centrumokban biztosíthatók. A rendelkezésre álló irodalmi adatok alapján az EMR esetén a tanulási görbe 100 beavatkozás után érte el a plató fázist a komplett polip reszekció, reziduális és recidív adenóma és a korai szövődmények tekintetében [95].

Validált minőségi mutatók ESD esetében nem ismertek még. Olasz szerzők 10 paraméter követését javasolják, ezek az ESD indikációja, a léziók megfelelő morfológiai jellemzése, az R0 „en bloc” reszekció aránya, a szövettani

lelet értékelése, az eltávolítás technikája, a szövődmények, az évente végzett ESD szám, a léziók lokalizációja, a technikailag sikeres ESD utáni sebészet szükségessége, és a beavatkozás időigénye [96]. Ezen paraméterek rendszeres klinikai használata és publikálása azért is fontos, mert az ázsiai centrumokhoz képest az európai centrumokban végzett ESD kimenetele jól ismertén rosszabb. A felsorolt paraméterek mindegyike szerepel az ESGE ESD képzés kurrikulumbát ismertető állásfoglalásában is [97]. Ez a dokumentum részletesen ismerteti az ESD képzés megkezdésének előfeltételeit, a képzés folyamatát és a megszerzett kompetencia fenntartását. ESD-ben kompetens az a vizsgáló, akinél az „en bloc” reszekció aránya legalább 90%-os, az R0 reszekció aránya 80-85%, a perforációs ráta 3%-nál kisebb, a komplikációk miatti sebészeti műtét aránya pedig 1%-nál kisebb. Ezen paraméterek nyomonkövetése egy prospektív adatbázis segítségével lehetséges, amiben rögzítésre kerülnek minden beavatkozás esetén a fent felsorolt paraméterek. A kompetencia fenntartásához az ESGE évi 25 ESD végzését tartja szükségesnek. A vizsgáló kompetenciája mellett a centrummal szemben további elvárás, hogy a betegek megfigyelése miatt szükséges hospitalizáció mellett a szövődmények ellátására megfelelő sebészeti háttér álljon rendelkezésre, valamint szakértő hisztopatológus is legyen elérhető a reszekátumok szövettani vizsgálatához és leletezéséhez.

1.2. Speciális tárgyi feltételek, szervezési kérdések (gátló és elősegítő tényezők, és azok megoldása)

A megfelelő minőségű endoszkópos vizsgálatokhoz nagyfelbontású endoszkópos rendszer szükséges, ami képes virtuális kromoendoszkópiára és/vagy további emelt szintű képkalkító technológiára.

A biztonságos polipeltávolításhoz szükséges eszközöket a szakmai részletezés 4. pontja ismerteti, a legfontosabbak a szén-dioxid-inszufflátor, a nagy nyomású vízpumpa és a korszerű mikroprocesszor vezérelt elektrosebészeti vágóegység.

1.3. Az ellátottak egészségügyi tájékozottsága, szociális és kulturális körülményei, egyéni elvárásai

Az egészségügyi szakmai irányelv a magyarországi felnőtt populáció ellátására vonatkozik, speciális egyéni elvárás nincs.

1.4. Egyéb feltételek

Egyéb feltétel nincs.

2. Alkalmazást segítő dokumentumok listája

2.1. Betegtájékoztató, oktatási anyagok

1. betegtájékoztató: Kiegészítő betegtájékoztató polip(ok) eltávolításához

2.2. Tevékenységsorozat elvégzésekor használt ellenőrző kérdőívek, adatlapok

Nem készült.

2.3. Táblázatok

1. táblázat: A gyomorpolipok jellemzői és malignus potenciáljuk

2.4. Algoritmuskok

1. ábra: a gyomorpolipok kezelésére. FGP: fundus mirigy (fundic gland) polip, FAP: Familiáris adenomatózus polipózis.

2. ábra: A polipok Párizs klasszifikációja

3. ábra: A polipok Kudo osztályozása

4. ábra: A polipok NICE klasszifikációja

5. ábra: A polipok JNET osztályozása

6. ábra: A szubmukóza invázió kockázata és kezelési sémája a NICE klasszifikáció alapján

2.5. Egyéb dokumentum

1. Egyéb dokumentum: Sebészet szerepe

3. A gyakorlati alkalmazás mutatói, audit kritériumok

Polipok megfelelő morfológiai értékelése

A detektált polipok egységes leírása a leleten elvárás. Minden esetben egyértelműen le kell írni a talált eltérés anatómiai helyét. Amennyiben lehetőség van rá, a polipus fix anatómiai képlethez (cökum, Bauhin billentyű, flexurák, ánus) való helyzetét kell rögzíteni. Amennyiben ez nem lehetséges, úgy a kihúzás során az ánusztól való távolságot, és a vélhető colon szegmentet (ascendens / transzverzum / descendens / szigma / rektum) kell a leleten rögzíteni. A polipus morfológiájának leírására a párizsi, Kudo és NICE - JNET beosztást javasoljuk (lásd 1–4. ábrák).

Mérendő: a megfelelően leírt polipok aránya az összes leleten említett polip arányában

Minimum standard: nem került megállapításra. Célérték: 100%

Megfelelő polipektómias technika

Az inkomplett polipektómiák tehetősek felelőssé az intervallum CRC-k 25%-áért. Ezen felül fokozzák a költségeket és növelik a betegek terheit, hiszen ismételt vizsgálatokat generálnak. Az 5–20 mm közötti polipusok inkomplett

levételének aránya 6,5–22,7% között változik endoszkópostól függően. A teljes polipmentesség elérésnek mérése nehéz feladat. Igazolt adat, hogy a 4 mm-es vagy annál nagyobb polipok biopsziás kanállal történő levétele kisebb arányban eredményez komplett polipektómiát, mint a hurok használatával végzett beavatkozások. Ezek alapján polipektómia céljából a biopsziás eszköz alkalmazása a ≤ 3 mm polipoknál elfogadott technika, az ennél nagyobb polipusok esetén csak hurokkal (hideg hurkos vagy diatermiás módszerrel) történhet polipektómia. A standardok megállapítása nehéz, mert az ehhez szükséges vizsgálatok száma csekély, és a vizsgálatokban a javasoltaktól eltérő technikák alkalmazásának aránya nagy.

*Mérendő: a 3 mm-nél nagyobb polipok hurokkal történő levételének százalékos aránya Minimum standard $\geq 80\%$.
Célérték: $\geq 90\%$*

Polipkivételi arány

A levágott polipok kivétele nélkülözhetetlen a szövettani véleményezéshez, az pedig alapját képezi a posztpolipektómias követési stratégiának. Bár az 5 mm-nél kisebb, a rektumban vagy a szigmában elhelyezkedő polipusok malignitási kockázata alacsony, az összes polipus eltávolítására és szövettani vizsgálatára kell törekedni.

Mérendő: a polipok felszínre hozásának százalékos aránya

Minimum standard: $\geq 90\%$. Célérték: $\geq 95\%$

Levágni és eldobni stratégia

Diminutív polipok esetén, amennyiben a vizsgálat során alkalmazott technológia pontossága és az egyidejűleg eltávolított 5 mm-nél nagyobb polipok szövettani eredménye alapján meghatározott polipektómia utáni követő endoszkópia időzítése $\geq 90\%$ -ban megegyezik a szövettani vizsgálat esetén meghatározottal. Ez a stratégia a centrumok tapasztalat vizsgálói számára javasolható, akik megfelelően jártassággal rendelkeznek az alkalmazott technológiában. Az eddigi vizsgálatok alapján az NBI alkalmazásával érhetőek el a fent említett kritériumok: az eljárás negatív prediktív értéke az adenomatózus szövettan irányába 91% (95% CI 88-94%) és alkalmazásával 89%-os (95% CI 85-93%) egyezés érhető el a szövettani vizsgálat alapján meghatározott polipektómiát követő ellenőrző endoszkópia időzítésével (98). A „levágni és eldobni” stratégia esetben a szövettani metszetnek megfelelő reprodukálhatóságot és ellenőrizhetőséget kell biztosítani, amit a képi dokumentáció tesz lehetővé. Legalább egy kép rögzítésére van szükség, mely a polipot és annak optikai diagnosztikai értékelést mutatja.

Mérendő: levágott és eldobott polipokról készített képek aránya

Minimum standard: nem került megállapításra. Célérték: 100%

Polipektómiás hely jelölése

Reszekciós hely jelölése elvárt a 2 cm-nél nagyobb polipusok esetén. A jelölést nem felszívódó festékkel kell elvégezni. Különösen fontos ez a nem pedunkulált polipusok, vagy mérettől függetlenül, makroszkópos megjelenésük alapján malignitásra gyanús polipok esetében. Az eljárás elősegíti a reszekciós hely későbbi azonosítását (kontrollvizsgálat, inkomplettnek bizonyuló reszekció vagy sebészi megoldás igénye esetében).

Mérendő: a 2 cm-nél nagyobb, vagy mérettől függetlenül makroszkópos megjelenésük alapján malignitás gyanúját hordozó polipok jelölési aránya.

Minimum standard: nem került megállapításra. Célérték: 100%

Szövődmények

A polipeltávolítás szövődményeinek auditja az ESGE-irányelvben erős ajánlással szerepel közepes minőségű bizonyítékok alapján (5). Ugyanakkor a jelenlegi gyakorlatban a szövődmények szisztematikus követése nem történik meg. Ideálisan az audit az azonnali komplikációk endoszkópos szolgáltató által lejelentett adatain túl a 30 napos telefonos utánkövetés során nyert strukturált adatokat, valamint a nemzeti hospitalizációs adatbázissal való összevetést is tartalmaznia kell.

Mérendő: posztpolipektómiás vérzés, posztpolipektómiás perforáció, poszt-polipektómiás szindróma aránya

VIII. IRÁNYELV FELÜLVIZSGÁLATÁNAK TERVE

Az egészségügyi szakmai irányelvek időről időre történő felülvizsgálata az irányelv megbízhatósága, hitelessége és ajánlásainak validitása miatt szükséges. Az irányelv tervezett felülvizsgálata 3 évente történik. Az egészségügyi szakmai irányelvek felülvizsgálatát általában az ajánlások alátámasztását biztosító bizonyítékokban bekövetkezett változás, vagy esetlegesen a hazai ellátórendszerben, körülményekben bekövetkezett változás indokolja.

Amennyiben 3 éven belül a jelenlegi ajánlásokat lényegesen befolyásoló új tudományos ismeret keletkezik, soron kívüli felülvizsgálat is lehetséges. A soron kívüli vagy tervezett felülvizsgálat során az irányelv aktuálításait kell értékelni, és ahol szükséges kiegészíteni, módosítani a hazai tapasztalatok és a legújabb tudományos ismeretek

figyelembevételével. Ha a soron kívüli felülvizsgálat csak bizonyos ajánlásokat érintett, és az egész egészségügyi szakmai irányelv felülvizsgálata nem történt meg, akkor a tervezett időpontban a teljes körű felülvizsgálatot is el kell végezni.

Az Egészségügyi Szakmai Kollégium Gasztroenterológia és Hepatológia Tagozat tagozatvezetője kijelöli a tartalomfejlesztő felelőst, aki meghatározza a fejlesztő munkacsoport tagjait, illetve befogadja a társtagozatok által delegált szakértőket. Az aktuális irányelv kidolgozásában résztvevő, fejlesztő csoporttagok folyamatosan követik a szakirodalomban megjelenő, illetve a hazai ellátókörnyezetben bekövetkező változásokat. A tudományos bizonyítékokban, valamint az ellátókörnyezetben bekövetkező jelentős változás esetén a fejlesztő munkacsoport konszenzus alapján dönt a hivatalos változtatás kezdeményezéséről és annak mértékéről.

IX. IRODALOM

- [1] Guyatt GH, Oxman AD, Vist GE, Kunz R, Falck-Ytter Y, Alonso-Coello P, et al. GRADE: an emerging consensus on rating quality of evidence and strength of recommendations. *BMJ*. 2008;336(7650):924-6.
- [2] Dumonceau JM, Hassan C, Riphaus A, Ponchon T. European Society of Gastrointestinal Endoscopy (ESGE) Guideline Development Policy. *Endoscopy*. 2012;44(6):626-9.
- [3] Săftoiu A, Hassan C, Areia M, Bhutani MS, Bisschops R, Bories E, et al. Role of gastrointestinal endoscopy in the screening of digestive tract cancers in Europe: European Society of Gastrointestinal Endoscopy (ESGE) Position Statement. *Endoscopy*. 2020;52(4):293-304.
- [4] Bisschops R, East JE, Hassan C, Hazewinkel Y, Kamiński MF, Neumann H, et al. Advanced imaging for detection and differentiation of colorectal neoplasia: European Society of Gastrointestinal Endoscopy (ESGE) Guideline - Update 2019. *Endoscopy*. 2019;51(12):1155-79.
- [5] Ferlitsch M, Moss A, Hassan C, Bhandari P, Dumonceau JM, Paspatis G, et al. Colorectal polypectomy and endoscopic mucosal resection (EMR): European Society of Gastrointestinal Endoscopy (ESGE) Clinical Guideline. *Endoscopy*. 2017;49(3):270-97.
- [6] Hassan C, Quintero E, Dumonceau JM, Regula J, Brandão C, Chaussade S, et al. Post-polypectomy colonoscopy surveillance: European Society of Gastrointestinal Endoscopy (ESGE) Guideline. *Endoscopy*. 2013;45(10):842-51.
- [7] Hassan C, Antonelli G, Dumonceau JM, Regula J, Bretthauer M, Chaussade S, et al. Post-polypectomy colonoscopy surveillance: European Society of Gastrointestinal Endoscopy (ESGE) Guideline - Update 2020. *Endoscopy*. 2020;52(8):687-700.
- [8] Pimentel-Nunes P, Libanio D, Marcos-Pinto R, Areia M, Leja M, Esposito G, et al. Management of epithelial precancerous conditions and lesions in the stomach (MAPS II): European Society of Gastrointestinal Endoscopy (ESGE), European Helicobacter and Microbiota Study Group (EHMSG), European Society of Pathology (ESP), and Sociedade Portuguesa de Endoscopia Digestiva (SPED) guideline update 2019. *Endoscopy*. 2019;51(4):365-88.
- [9] Vanbiervliet G, Moss A, Arvanitakis M, Arnelo U, Beyna T, Busch O, et al. Endoscopic management of superficial nonampullary duodenal tumors: European Society of Gastrointestinal Endoscopy (ESGE) Guideline. *Endoscopy*. 2021.
- [10] Dinesen L, Chua TJ, Kaffes AJ. Meta-analysis of narrow-band imaging versus conventional colonoscopy for adenoma detection. *Gastrointest Endosc*. 2012;75(3):604-11.
- [11] Atkinson NSS, Ket S, Bassett P, Aponte D, De Aguiar S, Gupta N, et al. Narrow-Band Imaging for Detection of Neoplasia at Colonoscopy: A Meta-analysis of Data From Individual Patients in Randomized Controlled Trials. *Gastroenterology*. 2019;157(2):462-71.
- [12] Paggi S, Mogavero G, Amato A, Rondonotti E, Andrealli A, Imperiali G, et al. Linked color imaging reduces the miss rate of neoplastic lesions in the right colon: a randomized tandem colonoscopy study. *Endoscopy*. 2018;50(4):396-402.
- [13] Omata F, Ohde S, Deshpande GA, Kobayashi D, Masuda K, Fukui T. Image-enhanced, chromo, and cap-assisted colonoscopy for improving adenoma/neoplasia detection rate: a systematic review and meta-analysis. *Scand J Gastroenterol*. 2014;49(2):222-37.
- [14] Triantafyllou K, Gkolfakis P, Tziatzios G, Papanikolaou IS, Fuccio L, Hassan C. Effect of Endocuff use on colonoscopy outcomes: A systematic review and meta-analysis. *World J Gastroenterol*. 2019;25(9):1158-70.
- [15] Haanstra JF, Dekker E, Cats A, Nagengast FM, Hardwick JC, Vanhoutvin SA, et al. Effect of chromoendoscopy in the proximal colon on colorectal neoplasia detection in Lynch syndrome: a multicenter randomized controlled trial. *Gastrointest Endosc*. 2019;90(4):624-32.

- [16] López-Vicente J, Rodríguez-Alcalde D, Hernández L, Riu Pons F, Vega P, Herrero Rivas JM, et al. Panchromoendoscopy Increases Detection of Polyps in Patients With Serrated Polyposis Syndrome. *Clin Gastroenterol Hepatol*. 2019;17(10):2016-23.e6.
- [17] The Paris endoscopic classification of superficial neoplastic lesions: esophagus, stomach, and colon: November 30 to December 1, 2002. *Gastrointest Endosc*. 2003;58(6 Suppl):S3-43.
- [18] Group ECR. Update on the paris classification of superficial neoplastic lesions in the digestive tract. *Endoscopy*. 2005;37(6):570-8.
- [19] Uraoka T, Saito Y, Matsuda T, Ikehara H, Gotoda T, Saito D, et al. Endoscopic indications for endoscopic mucosal resection of laterally spreading tumours in the colorectum. *Gut*. 2006;55(11):1592-7.
- [20] Bianco MA, Cipolletta L, Rotondano G, Buffoli F, Gizzi G, Tessari F, et al. Prevalence of nonpolypoid colorectal neoplasia: an Italian multicenter observational study. *Endoscopy*. 2010;42(4):279-85.
- [21] Saitoh Y, Obara T, Watari J, Nomura M, Taruishi M, Orii Y, et al. Invasion depth diagnosis of depressed type early colorectal cancers by combined use of videoendoscopy and chromoendoscopy. *Gastrointest Endosc*. 1998;48(4):362-70.
- [22] van Doorn SC, Hazewinkel Y, East JE, van Leerdam ME, Rastogi A, Pellise M, et al. Polyp morphology: an interobserver evaluation for the Paris classification among international experts. *Am J Gastroenterol*. 2015;110(1):180-7.
- [23] Kudo S, Lambert R, Allen JI, Fujii H, Fujii T, Kashida H, et al. Nonpolypoid neoplastic lesions of the colorectal mucosa. *Gastrointest Endosc*. 2008;68(4 Suppl):S3-47.
- [24] Sano Y, Hirata D, Saito Y. Japan NBI Expert Team classification: Narrow-band imaging magnifying endoscopic classification of colorectal tumors. *Dig Endosc*. 2018;30(4):543-5.
- [25] Lambert R, Kudo SE, Vieth M, Allen JI, Fujii H, Fujii T, et al. Pragmatic classification of superficial neoplastic colorectal lesions. *Gastrointest Endosc*. 2009;70(6):1182-99.
- [26] Hewett DG, Kaltenbach T, Sano Y, Tanaka S, Saunders BP, Ponchon T, et al. Validation of a simple classification system for endoscopic diagnosis of small colorectal polyps using narrow-band imaging. *Gastroenterology*. 2012;143(3):599-607.e1.
- [27] Ribeiro MS, Wallace MB. Endoscopic Treatment of Early Cancer of the Colon. *Gastroenterol Hepatol (N Y)*. 2015;11(7):445-52.
- [28] Tsai FC, Strum WB. Prevalence of advanced adenomas in small and diminutive colon polyps using direct measurement of size. *Dig Dis Sci*. 2011;56(8):2384-8.
- [29] Ignjatovic A, East JE, Suzuki N, Vance M, Guenther T, Saunders BP. Optical diagnosis of small colorectal polyps at routine colonoscopy (Detect InSpect ChAracterise Resect and Discard; DISCARD trial): a prospective cohort study. *Lancet Oncol*. 2009;10(12):1171-8.
- [30] Gupta N, Bansal A, Rao D, Early DS, Jonnalagadda S, Wani SB, et al. Prevalence of advanced histological features in diminutive and small colon polyps. *Gastrointest Endosc*. 2012;75(5):1022-30.
- [31] Sakamoto T, Matsuda T, Nakajima T, Saito Y. Clinicopathological features of colorectal polyps: evaluation of the 'predict, resect and discard' strategies. *Colorectal Dis*. 2013;15(6):e295-300.
- [32] Denis B, Bottlaender J, Weiss AM, Peter A, Breysacher G, Chiappa P, et al. Some diminutive colorectal polyps can be removed and discarded without pathological examination. *Endoscopy*. 2011;43(2):81-6.
- [33] Rex DK, Kahi C, O'Brien M, Levin TR, Pohl H, Rastogi A, et al. The American Society for Gastrointestinal Endoscopy PIVI (Preservation and Incorporation of Valuable Endoscopic Innovations) on real-time endoscopic assessment of the histology of diminutive colorectal polyps. *Gastrointest Endosc*. 2011;73(3):419-22.
- [34] Puig I, López-Cerón M, Arnau A, Rosiñol Ò, Cuatrecasas M, Herrerros-de-Tejada A, et al. Accuracy of the Narrow-Band Imaging International Colorectal Endoscopic Classification System in Identification of Deep Invasion in Colorectal Polyps. *Gastroenterology*. 2019;156(1):75-87.
- [35] Bogie RMM, Veldman MHJ, Snijders LARS, Winkens B, Kaltenbach T, Masclee AAM, et al. Endoscopic subtypes of colorectal laterally spreading tumors (LSTs) and the risk of submucosal invasion: a meta-analysis. *Endoscopy*. 2018;50(3):263-82.
- [36] Burgess NG, Hourigan LF, Zanati SA, Brown GJ, Singh R, Williams SJ, et al. Risk Stratification for Covert Invasive Cancer Among Patients Referred for Colonic Endoscopic Mucosal Resection: A Large Multicenter Cohort. *Gastroenterology*. 2017;153(3):732-42.e1.
- [37] Kaminski MF, Thomas-Gibson S, Bugajski M, Bretthauer M, Rees CJ, Dekker E, et al. Performance measures for lower gastrointestinal endoscopy: a European Society of Gastrointestinal Endoscopy (ESGE) Quality Improvement Initiative. *Endoscopy*. 2017;49(4):378-97.

- [38] Hassan C, East J, Radaelli F, Spada C, Benamouzig R, Bisschops R, et al. Bowel preparation for colonoscopy: European Society of Gastrointestinal Endoscopy (ESGE) Guideline - Update 2019. *Endoscopy*. 2019;51(8):775-94.
- [39] Veitch AM, Vanbiervliet G, Gershlick AH, Boustiere C, Baglin TP, Smith LA, et al. Endoscopy in patients on antiplatelet or anticoagulant therapy, including direct oral anticoagulants: British Society of Gastroenterology (BSG) and European Society of Gastrointestinal Endoscopy (ESGE) guidelines. *Gut*. 2016;65(3):374-89.
- [40] Rey JF, Beilenhoff U, Neumann CS, Dumonceau JM, (ESGE) ESoGE. European Society of Gastrointestinal Endoscopy (ESGE) guideline: the use of electrosurgical units. *Endoscopy*. 2010;42(9):764-72.
- [41] Tokar JL, Barth BA, Banerjee S, Chauhan SS, Gottlieb KT, Konda V, et al. Electrosurgical generators. *Gastrointest Endosc*. 2013;78(2):197-208.
- [42] Kim HS, Kim TI, Kim WH, Kim YH, Kim HJ, Yang SK, et al. Risk factors for immediate postpolypectomy bleeding of the colon: a multicenter study. *Am J Gastroenterol*. 2006;101(6):1333-41.
- [43] Van Gossum A, Cozzoli A, Adler M, Taton G, Cremer M. Colonoscopic snare polypectomy: analysis of 1485 resections comparing two types of current. *Gastrointest Endosc*. 1992;38(4):472-5.
- [44] Parra-Blanco A, Kaminaga N, Kojima T, Endo Y, Tajiri A, Fujita R. Colonoscopic polypectomy with cutting current: is it safe? *Gastrointest Endosc*. 2000;51(6):676-81.
- [45] Burgess NG, Metz AJ, Williams SJ, Singh R, Tam W, Hourigan LF, et al. Risk factors for intraprocedural and clinically significant delayed bleeding after wide-field endoscopic mucosal resection of large colonic lesions. *Clin Gastroenterol Hepatol*. 2014;12(4):651-61.e1-3.
- [46] Wu J, Hu B. The role of carbon dioxide insufflation in colonoscopy: a systematic review and meta-analysis. *Endoscopy*. 2012;44(2):128-36.
- [47] Hsu WF, Hu WH, Chen YN, Lai HH, Chen MK, Chang LC, et al. Carbon dioxide insufflation can significantly reduce toilet use after colonoscopy: a double-blind randomized controlled trial. *Endoscopy*. 2014;46(3):190-5.
- [48] Bassan MS, Holt B, Moss A, Williams SJ, Sonson R, Bourke MJ. Carbon dioxide insufflation reduces number of postprocedure admissions after endoscopic resection of large colonic lesions: a prospective cohort study. *Gastrointest Endosc*. 2013;77(1):90-5.
- [49] Lo SK, Fujii-Lau LL, Enestvedt BK, Hwang JH, Konda V, Manfredi MA, et al. The use of carbon dioxide in gastrointestinal endoscopy. *Gastrointest Endosc*. 2016;83(5):857-65.
- [50] Kouklakis G, Mpoumpouris A, Gatopoulou A, Efraimidou E, Manolas K, Lirantzopoulos N. Endoscopic resection of large pedunculated colonic polyps and risk of postpolypectomy bleeding with adrenaline injection versus endoloop and hemoclip: a prospective, randomized study. *Surg Endosc*. 2009;23(12):2732-7.
- [51] Kim JS, Lee BI, Choi H, Jun SY, Park ES, Park JM, et al. Cold snare polypectomy versus cold forceps polypectomy for diminutive and small colorectal polyps: a randomized controlled trial. *Gastrointest Endosc*. 2015;81(3):741-7.
- [52] Aslan F, Cekiç C, Camci M, Alper E, Ekinçi N, Akpınar Z, et al. What is the most accurate method for the treatment of diminutive colonic polyps?: Standard versus jumbo forceps polypectomy. *Medicine (Baltimore)*. 2015;94(15):e621.
- [53] Paspatis GA, Vardas E, Charoniti I, Papanikolaou N, Barbatzas C, Zois E. Bipolar electrocoagulation vs conventional monopolar hot biopsy forceps in the endoscopic treatment of diminutive rectal adenomas. *Colorectal Dis*. 2005;7(2):138-42.
- [54] East JE, Vleugels JL, Roelandt P, Bhandari P, Bisschops R, Dekker E, et al. Advanced endoscopic imaging: European Society of Gastrointestinal Endoscopy (ESGE) Technology Review. *Endoscopy*. 2016;48(11):1029-45.
- [55] Tutticci NJ, Hewett DG. Cold EMR of large sessile serrated polyps at colonoscopy (with video). *Gastrointest Endosc*. 2018;87(3):837-42.
- [56] Muniraj T, Sahakian A, Ciarleglio MM, Deng Y, Aslanian HR. Cold snare polypectomy for large sessile colonic polyps: a single-center experience. *Gastroenterol Res Pract*. 2015;2015:175959.
- [57] Bourke MJ, Bhandari P. How I remove polyps larger than 20mm. *Endoscopy*. 2019;51(12):1151-4.
- [58] Moss A, Williams SJ, Hourigan LF, Brown G, Tam W, Singh R, et al. Long-term adenoma recurrence following wide-field endoscopic mucosal resection (WF-EMR) for advanced colonic mucosal neoplasia is infrequent: results and risk factors in 1000 cases from the Australian Colonic EMR (ACE) study. *Gut*. 2015;64(1):57-65.
- [59] Puli SR, Kakugawa Y, Gotoda T, Antillon D, Saito Y, Antillon MR. Meta-analysis and systematic review of colorectal endoscopic mucosal resection. *World J Gastroenterol*. 2009;15(34):4273-7.
- [60] Lee EY, Bourke MJ. EMR should be the first-line treatment for large laterally spreading colorectal lesions. *Gastrointest Endosc*. 2016;84(2):326-8.
- [61] Belderbos TD, Leenders M, Moons LM, Siersema PD. Local recurrence after endoscopic mucosal resection of nonpedunculated colorectal lesions: systematic review and meta-analysis. *Endoscopy*. 2014;46(5):388-402.

- [62] Andrawes S, Haber G. Avulsion: a novel technique to achieve complete resection of difficult colon polyps. *Gastrointest Endosc.* 2014;80(1):167-8.
- [63] Tanaka S, Kashida H, Saito Y, Yahagi N, Yamano H, Saito S, et al. Japan Gastroenterological Endoscopy Society guidelines for colorectal endoscopic submucosal dissection/endoscopic mucosal resection. *Dig Endosc.* 2020;32(2):219-39.
- [64] Pimentel-Nunes P, Dinis-Ribeiro M, Ponchon T, Repici A, Vieth M, De Ceglie A, et al. Endoscopic submucosal dissection: European Society of Gastrointestinal Endoscopy (ESGE) Guideline. *Endoscopy.* 2015;47(9):829-54.
- [65] Takizawa K, Ono H, Muto M. Current indications of endoscopic submucosal dissection for early gastric cancer in Japan. *Jpn J Clin Oncol.* 2019;49(9):797-802.
- [66] Aadam AA, Abe S. Endoscopic submucosal dissection for superficial esophageal cancer. *Dis Esophagus.* 2018;31(7).
- [67] Cao Y, Liao C, Tan A, Gao Y, Mo Z, Gao F. Meta-analysis of endoscopic submucosal dissection versus endoscopic mucosal resection for tumors of the gastrointestinal tract. *Endoscopy.* 2009;41(9):751-7.
- [68] Facciorusso A, Antonino M, Di Maso M, Muscatiello N. Endoscopic submucosal dissection vs endoscopic mucosal resection for early gastric cancer: A meta-analysis. *World J Gastrointest Endosc.* 2014;6(11):555-63.
- [69] Arezzo A, Passera R, Saito Y, Sakamoto T, Kobayashi N, Sakamoto N, et al. Systematic review and meta-analysis of endoscopic submucosal dissection versus transanal endoscopic microsurgery for large noninvasive rectal lesions. *Surg Endosc.* 2014;28(2):427-38.
- [70] Ma MX, Bourke MJ. Endoscopic submucosal dissection in the West: Current status and future directions. *Dig Endosc.* 2018;30(3):310-20.
- [71] Sidhu M, Tate DJ, Desomer L, Brown G, Hourigan LF, Lee EYT, et al. The size, morphology, site, and access score predicts critical outcomes of endoscopic mucosal resection in the colon. *Endoscopy.* 2018;50(7):684-92.
- [72] Aslanian HR, Sethi A, Bhutani MS, Goodman AJ, Krishnan K, Lichtenstein DR, et al. ASGE guideline for endoscopic full-thickness resection and submucosal tunnel endoscopic resection. *VideoGIE.* 2019;4(8):343-50.
- [73] Mori H, Kobara H, Nishiyama N, Masaki T. Current status and future perspectives of endoscopic full-thickness resection. *Dig Endosc.* 2018;30 Suppl 1:25-31.
- [74] Schmidt A, Beyna T, Schumacher B, Meining A, Richter-Schrag HJ, Messmann H, et al. Colonoscopic full-thickness resection using an over-the-scope device: a prospective multicentre study in various indications. *Gut.* 2018;67(7):1280-9.
- [75] Al-Bawardy B, Rajan E, Wong Kee Song LM. Over-the-scope clip-assisted endoscopic full-thickness resection of epithelial and subepithelial GI lesions. *Gastrointest Endosc.* 2017;85(5):1087-92.
- [76] Kuellmer A, Mueller J, Caca K, Aepli P, Albers D, Schumacher B, et al. Endoscopic full-thickness resection for early colorectal cancer. *Gastrointest Endosc.* 2019;89(6):1180-9.e1.
- [77] Bauder M, Schmidt A, Caca K. Endoscopic full-thickness resection of duodenal lesions-a retrospective analysis of 20 FTRD cases. *United European Gastroenterol J.* 2018;6(7):1015-21.
- [78] Overwater A, Kessels K, Elias SG, Backes Y, Spanier BWM, Seerden TCJ, et al. Endoscopic resection of high-risk T1 colorectal carcinoma prior to surgical resection has no adverse effect on long-term outcomes. *Gut.* 2018;67(2):284-90.
- [79] Kothari ST, Huang RJ, Shaikat A, Agrawal D, Buxbaum JL, Abbas Fehmi SM, et al. ASGE review of adverse events in colonoscopy. *Gastrointest Endosc.* 2019;90(6):863-76.e33.
- [80] Paspatis GA, Dumonceau JM, Barthet M, Meisner S, Repici A, Saunders BP, et al. Diagnosis and management of iatrogenic endoscopic perforations: European Society of Gastrointestinal Endoscopy (ESGE) Position Statement. *Endoscopy.* 2014;46(8):693-711.
- [81] Swan MP, Bourke MJ, Moss A, Williams SJ, Hopper A, Metz A. The target sign: an endoscopic marker for the resection of the muscularis propria and potential perforation during colonic endoscopic mucosal resection. *Gastrointest Endosc.* 2011;73(1):79-85.
- [82] Holt BA, Jayasekaran V, Sonson R, Bourke MJ. Topical submucosal chromoendoscopy defines the level of resection in colonic EMR and may improve procedural safety (with video). *Gastrointest Endosc.* 2013;77(6):949-53.
- [83] Rutter MD, Chatterjee A, Barbour JA, Thomas-Gibson S, Bhandari P, Saunders BP, et al. British Society of Gastroenterology/Association of Coloproctologists of Great Britain and Ireland guidelines for the management of large non-pedunculated colorectal polyps. *Gut.* 2015;64(12):1847-73.
- [84] National Comprehensive Cancer (NCCN) Clinical practice Guidelines in Oncology: Rectal Cancer 2020 [Version 2.2020:[Available from: <https://www.nccn.org/>].

- [85] Williams JG, Pullan RD, Hill J, Horgan PG, Salmo E, Buchanan GN, et al. Management of the malignant colorectal polyp: ACPGBI position statement. *Colorectal Dis.* 2013;15 Suppl 2:1-38.
- [86] Almási K, Ábrahám S, Baracs J, Bursics A, Jánó Z, Sztipits T, et al. [Guidance for transanal operations]. *Magy Seb.* 2019;72(2):33-46.
- [87] Morino M, Risio M, Bach S, Beets-Tan R, Bujko K, Panis Y, et al. Early rectal cancer: the European Association for Endoscopic Surgery (EAES) clinical consensus conference. *Surg Endosc.* 2015;29(4):755-73.
- [88] Beets-Tan RGH, Lambregts DMJ, Maas M, Bipat S, Barbaro B, Curvo-Semedo L, et al. Magnetic resonance imaging for clinical management of rectal cancer: Updated recommendations from the 2016 European Society of Gastrointestinal and Abdominal Radiology (ESGAR) consensus meeting. *Eur Radiol.* 2018;28(4):1465-75.
- [89] Goldenberg BA, Holliday EB, Helewa RM, Singh H. Rectal Cancer in 2018: A Primer for the Gastroenterologist. *Am J Gastroenterol.* 2018;113(12):1763-71.
- [90] Lopez A, Bouvier AM, Jooste V, Cottet V, Romain G, Faivre J, et al. Outcomes following polypectomy for malignant colorectal polyps are similar to those following surgery in the general population. *Gut.* 2019;68(1):111-7.
- [91] Glynne-Jones R, Wyrwicz L, Tiret E, Brown G, Rödel C, Cervantes A, et al. Rectal cancer: ESMO Clinical Practice Guidelines for diagnosis, treatment and follow-up. *Ann Oncol.* 2017;28(suppl_4):iv22-iv40.
- [92] Goddard AF, Badreldin R, Pritchard DM, Walker MM, Warren B, Gastroenterology BSo. The management of gastric polyps. *Gut.* 2010;59(9):1270-6.
- [93] Gupta S, Anderson J, Bhandari P, McKaig B, Rupert P, Rembacken B, et al. Development and validation of a novel method for assessing competency in polypectomy: direct observation of polypectomy skills. *Gastrointest Endosc.* 2011;73(6):1232-9.e2.
- [94] Gupta S, Bassett P, Man R, Suzuki N, Vance ME, Thomas-Gibson S. Validation of a novel method for assessing competency in polypectomy. *Gastrointest Endosc.* 2012;75(3):568-75.
- [95] Bhurwal A, Bartel MJ, Heckman MG, Diehl NN, Raimondo M, Wallace MB, et al. Endoscopic mucosal resection: learning curve for large nonpolypoid colorectal neoplasia. *Gastrointest Endosc.* 2016;84(6):959-68.e7.
- [96] Fuccio L, Bhandari P, Maselli R, Frazzoni L, Ponchon T, Bazzoli F, et al. Ten quality indicators for endoscopic submucosal dissection: what should be monitored and reported to improve quality. *Ann Transl Med.* 2018;6(13):262.
- [97] Pimentel-Nunes P, Pioche M, Albéniz E, Berr F, Deprez P, Ebigbo A, et al. Curriculum for endoscopic submucosal dissection training in Europe: European Society of Gastrointestinal Endoscopy (ESGE) Position Statement. *Endoscopy.* 2019;51(10):980-92.
- [98] Abu Dayyeh BK, Thosani N, Konda V, Wallace MB, Rex DK, Chauhan SS, et al. ASGE Technology Committee systematic review and meta-analysis assessing the ASGE PIVI thresholds for adopting real-time endoscopic assessment of the histology of diminutive colorectal polyps. *Gastrointest Endosc.* 2015;81(3):502.e1-e16.

X. FEJLESZTÉS MÓDSZERE

1. Fejlesztőcsoport megalakulása, a fejlesztési folyamat és a feladatok dokumentálásának módja

Az egészségügyi szakmai irányelv kidolgozását az Egészségügyi Szakmai Kollégium Gasztroenterológia és Hepatológia Tagozat kezdeményezte. A fejlesztés megkezdésekor a Tagozat elnöke a Magyar Gasztroenterológiai Társaság vezetőségének és elnökségének javaslatára kijelölte az irányelvfejlesztés felelősét és a fejlesztőcsoport tagjait. Az irányelvfejlesztés főfelelőse meghatározta a tagok feladatait.

Az irányelv kialakítása a tagok egyéni munkáján és többszöri konzultáción keresztül valósult meg. Az eljárás a releváns nemzetközi irányelvek áttekintésével és intenzív irodalomkereséssel kezdődött, a naprakész ajánlások megfogalmazása és a szakmailag indokolt tartalombővítés megvalósítása érdekében. A fejlesztési folyamat során kommunikáltak egymással a szakemberek, illetve kéthavi rendszerességgel strukturált formában az addig elkészült munkáról, illetve a folyamatról visszajelzést adtak. Az irányelv kialakítása a tagok egyéni munkáján, és többszöri konzultáción keresztül valósult meg.

2. Irodalomkeresés, szelekció

A felhasznált nemzetközi irányelvek irodalomjegyzékeiben, valamint a MEDLINE, Cochrane és EMBASE adatbázisokban megtalálható, az utóbbi 10-15 éves periódusban megjelent releváns közleményeket használtuk fel az irányelv fejlesztéshez. A keresés az alábbi keresőszavakkal, azok különböző változataival és kombinációival történt: polypectomy, endoscopic mucosal resection, endoscopic submucosal dissection, full thickness resection, surgical resection, polyp, dysplasia, early cancer, esophagus, stomach, duodenum, colon, rectum.

3. Felhasznált bizonyítékok erősségének, hiányosságainak leírása (kritikus értékelés, „bizonyíték vagy ajánlás mátrix”), bizonyítékok szintjének meghatározási módja

Az egészségügyi szakmai irányelv fejlesztése a külföldi irányelvek adaptációjával és az eredeti evidenciák feldolgozásával történt, amelyekben a bizonyítékok erősségi szintjének meghatározása a GRADE módszertanon alapult (lásd Kapcsolat külföldi szakmai irányelvekkel) [1, 2]. A hazai irányelv is ezt a módszertant követi, melynek segítségével megállapításra kerültek a bizonyítékok megbízhatósági szintjei. A nemzetközi irányelvek által megállapított bizonyítékerősségi szinteket a fejlesztőcsoport elfogadta.

4. Ajánlások kialakításának módszere

Az egészségügyi szakmai irányelv fejlesztése a külföldi irányelvek adaptációjával és az eredeti evidenciák feldolgozásával történt. A fejlesztőcsoport mindig ellenőrizte a bizonyítékok hazai viszonyok közötti relevanciáját. Amennyiben a bizonyíték nem a magyarországi viszonyoknak megfelelő kiindulási adatokra támaszkodott, ott a fejlesztőcsoport konszenzusa volt mérvadó.

5. Véleményezés módszere

A különböző fejezetek megírása, valamint a részfolyamatok befejezése során a szerzők egymás munkáit többlépcsős folyamat során véleményezték és módosításokra tettek javaslatot, mely korrigálását követően újabb véleményezésre, majd pontosításra került sor, ezt követően került az irányelv véglegesítésre. Az egészségügyi szakmai irányelv szakmai tartalmának összeállítását követően, a dokumentum megküldésre került az Egészségügyi Szakmai Kollégium Gasztroenterológiai és Hepatológiai Tagozat elnökének és a tagjainak. A visszaérkező javaslatok beillesztésre kerültek az irányelv szövegébe, vagy azok alapján módosításra került a dokumentum szerkezete, amennyiben az irányelvfejlesztők egyetértettek azok tartalmával.

6. Független szakértői véleményezés módszere

Nem került bevonásra.

XI. MELLÉKLET

1. Alkalmazást segítő dokumentumok

1.1. Betegtájékoztató, oktatási anyagok

1. betegtájékoztató: Betegtájékoztató a polip(ok) eltávolításához

Ez a tájékoztató a tápcsatornai endoszkópos vizsgálatok betegtájékoztatóinak kiegészítése, azokkal együtt ad információt a tervezett endoszkópos beavatkozásról.

Mi a polip?

A polipok a tápcsatorna nyálkahártyájából kiinduló jóindulatú daganatok, melyek évek-évtizedek során lassan, de fokozatosan növekednek, és az esetek jelentős részében rosszindulatú daganatokká alakulnak. Nagyságuk változó, néhány milliméterestől több centiméteres méretet is elérhetnek. Eltávolításuk elsősorban a rosszindulatúvá válás megelőzése miatt ajánlott, de az eltávolítandó polip már rosszindulatú elfajulás jeleit is mutathatja. Időnként a nagyobb méretű polipok vérzést is okozhatnak.

Mik a polipeltávolítás módjai?

A leggyakrabban kis, 1 cm alatti méretű polipok kerülnek felismerésre, ezek eltávolítása egyszerű, mintavételi fogóval vagy hurokkal egészben, biztonságosan eltávolíthatók, szövettani vizsgálatra visszanyerhetők. Hasonlóan könnyen eltávolíthatóak a nyélen ülő 1 cm-nél nagyobb polipok a nyélhurokkal történő átvágásával. A kockázatok minimálisak, alig haladják meg az endoszkópos vizsgálat és az egyszerű szövettani mintavétel kockázatát, az endoszkópos vizsgálatához adott betegtájékoztatóban ezekről már kapott információkat. Az 1 cm-nél nagyobb méretű lapos polipok alakjuktól és elhelyezkedésüktől függően már bonyolultabb endoszkópos technikákkal távolíthatók el. Ilyen eltávolítási technika például az endoszkópos mukóza reszekció, az endoszkópos szubmukózus disszekció vagy a teljes rétegvastagságú reszekció. Ezek a módszerek nagyobb jártasságot és technikai felkészültséget igényelnek az egyszerű polipeltávolításhoz képest, ezért nagyobb centrumokban alkalmazott technikák.

Mik az endoszkópos eltávolítás előnyei?

A daganatkialakulás megelőzhető a polipok eltávolításával. A már korai daganatot is tartalmazó polip esetén az endoszkópos eltávolítás kiválthatja a sebészeti eltávolítását. A polipok/korai daganatok sebészeti

eltávolítása az endoszkópos eltávolításhoz képest nagyobb megterheléssel, hosszabb kórházi tartózkodással, hosszabb felépülési idővel jár.

Mik az endoszkópos eltávolítás kockázatai?

Enyhe szövődmények lehetnek a hasi puffadás, és az enyhe vérzés a beavatkozás alatt és közvetlenül utána. A hasi puffadás néhány óra alatt fokozatosan megszűnik, különösebb teendőt nem igényel. Kis mennyiségű vérzés vastagbéltükrözés után 1-2 napig előfordulhat, a bélben maradt vér ürüléséből vagy a végbélnyílás/arenyerek vizsgálat során történt felszínes sérüléséből származhat, a WC-ben vagy a törölőpapíron észlelheti, néhány cseppnél nem nagyobb mennyiségben.

Súlyosabb szövődmények is előfordulhatnak: Jelentősebb vérzés a vizsgálat alatt, illetve azt követően 1-2 héten belül is előfordulhat (100 esetből 1-2 alkalommal). Gyengeség, ájulásérzés, nagyobb mennyiségű vér/véralvadék ürítése jelentős vérzésre utal, ebben az esetben kórházi felvétel, esetleg vértranszfúzió, ismételt endoszkópos vizsgálat is szükséges lehet. Perforáció (a bélfal kilyukadása) a vizsgálat alatt vagy az azt követő 1-2 héten belül fordulhat elő (100 esetből 1-2 alkalommal). A vizsgálat alatti perforáció sok esetben endoszkópos technikával ellátható, a később kialakuló perforációk esetén azonban műtét is szükséges lehet. A polipektómiát követő koagulációs szindróma is kialakulhat polip eltávolítása után a bélfalat ért hőkárosodás következményeként, lokalizált gyulladást okozva perforáció nélkül (100-1000 esetből 1 alkalommal) a beavatkozást követő 5 napon belül. Láz, hasi fájdalom lehet a jele, kórházi kezelést megfigyelést igényel az állapot.

Mik a teendők a beavatkozás után?

A vizsgálat utáni teendőkről a vizsgálatot végző személyzet ad felvilágosítást, ezek a leletben is pontosan rögzítésre kerülnek. Ilyenek a folyadék fogyasztás és táplálkozás megkezdésére vonatkozó javaslatok, valamint a véralvadást befolyásoló gyógyszeres kezelés folytatásának részletei. Bódítás vagy altatás esetén kíséreléssel tud otthonába távozni, önállóan nem közlekedhet, gépjárművet nem vezethet.

1.2. Tevékenységsorozat elvégzésekor használt ellenőrző kérdőívek, adatlapok

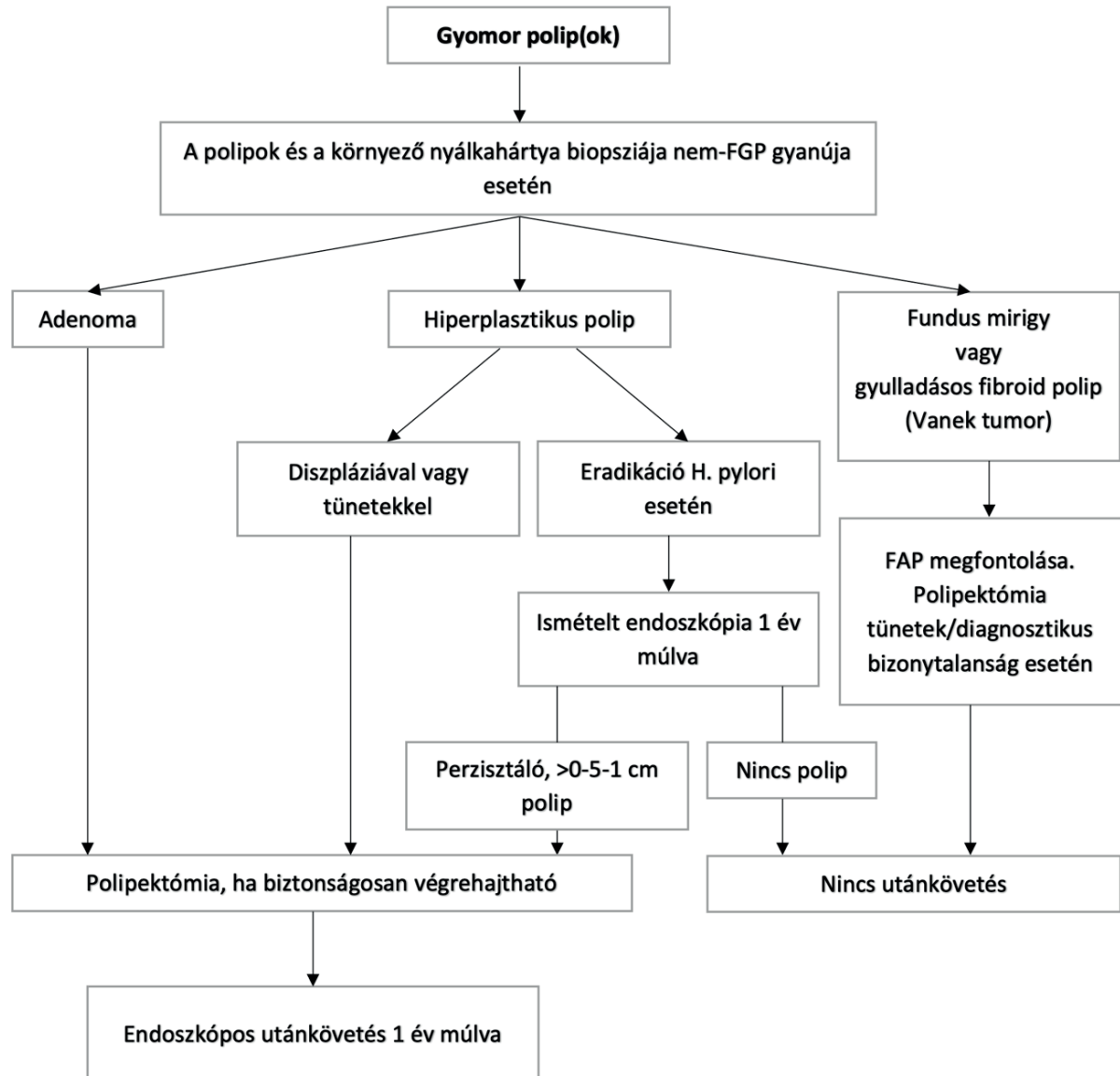
Nem készült.

1.3. Táblázatok

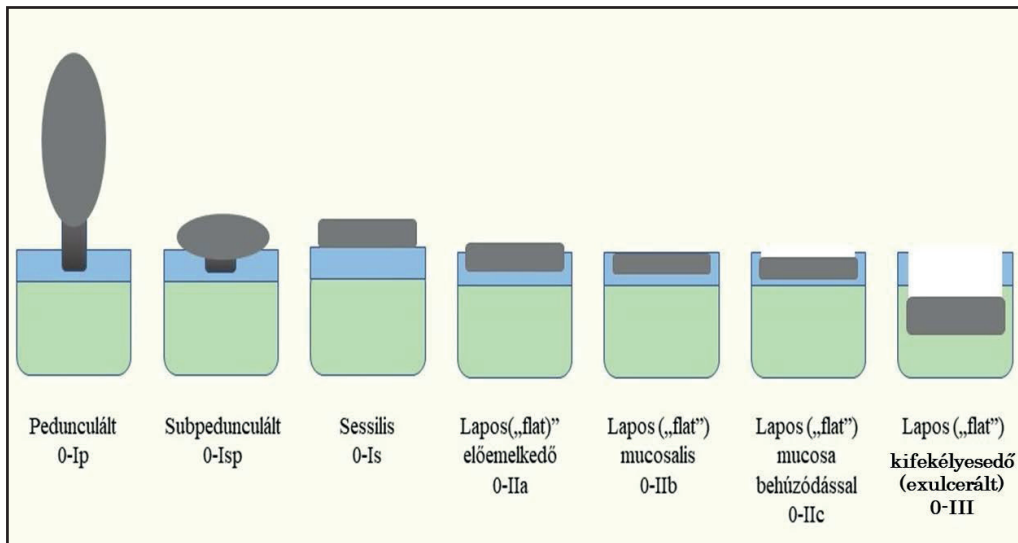
Polip típusa	Átlagos számuk és méretük	Elhelyezkedés gyakorisága	Polipok malignus potenciálja	Háttérnyálkahártya malignus potenciálja	Kezelési eljárás
Sporadikus fundus mirigy (fundic gland) polip	Többszörös 1-5 mm	Proximális és disztális corpus	Nagyon alacsony	Nagyon alacsony	Biopszia a polip természetének megerősítésére (diagnosztikus bizonytalanság esetén) Nincs szükség utánkövetésre
Familiáris adenomatózus polipózis-asszociált fundus mirigy polip	Többszörös „szőnyegszerű” < 1 cm	Proximális és disztális corpus	Alacsony	Alacsony	Biopszia a polip természetének megerősítésére OGD ismétlése 2 évente
Hiperplastikus	Egyszeres 1-2 cm	Antrum	Alacsony, de szignifikáns	Alacsony	Polip eltávolítás, ha diszpláziás H. pylori eradikálása OGD ismétlése 1 év múlva
	Többszörös < 1 cm	Disztális corpus	Alacsony, de szignifikáns	Alacsony	H. pylori eradikálása OGD ismétlése 1 év múlva
Adenoma	Egyszeres 1-2 cm	Antrum	Magas	Szignifikáns	Polip eltávolítás Mintavétel a gyomornyálkahártya más területeiről OGD ismétlése 1 év múlva
Gyulladásos fibroid polip (Vanek tumor)	Egyszeres 1-5 cm	Antrum	Nagyon alacsony	Nagyon alacsony	Biopszia a polip természetének megerősítésére Polip eltávolítása, amennyiben obstrukciót okoz Nincs utánkövetés

1.4. Algoritmusok

1. ábra: a gyomorpolipok kezelésére. FGP: fundus mirigy (fundic gland) polip, FAP: Familiáris adenomatózus polipózis.



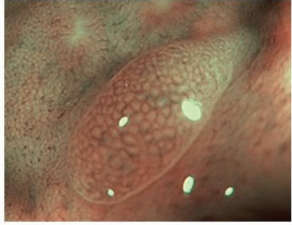
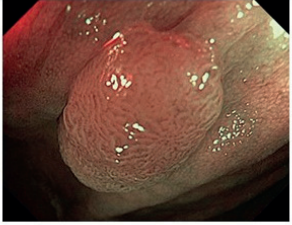
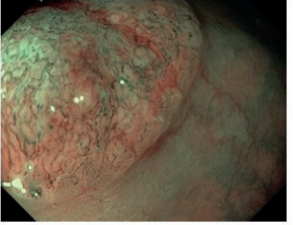
2. ábra: A polipok Párizs klasszifikációja



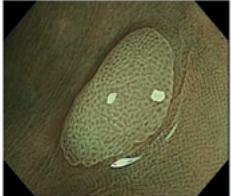
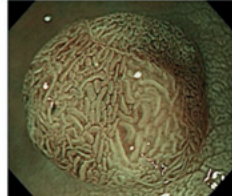
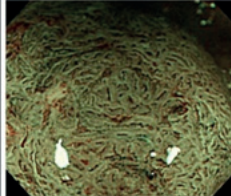
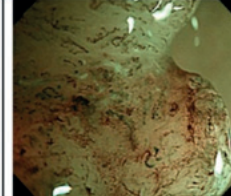
3. ábra: A polipok Kudo osztályzása a felszíni mintázatuk alapján

I		Kerek-alakú mintázat Ép nyálkahártya	
II		Csillag-alakú mintázat Hiperplastikus polip, Sessilis serrated adenoma	
III _S		Normálisnál kisebb kerek vagy tubuláris mintázat Adenoma (főként alacsony grádus)	
III _L		Normálisnál nagyobb kerek- vagy tubuláris mintázat Adenoma (nagyrészt magas grádus)	
IV		Dendritikus vagy tekervényes mintázat Adenoma (nagyrészt magas grádus)	
V		Szabálytalan, egyenetlen vagy eltűnt felszíni mintázat Szubmukóza invázió, malignitás	

4. ábra: A polipok NICE klasszifikációja

	NICE I-es típus	NICE II-es típus	NICE III-as típus
Szín	környezetével megegyező vagy világosabb	környezetéhez képest barna (ellenőrizendő, hogy a szín az erekből származik-e)	környezetéhez képest barna vagy egész sötét, elszórtan fehér területekkel
Érreajzat	nincs, vagy izolált vékony erek futnak keresztül a lézióon	barna erreajzat a fehér struktúrák körül	irreguláris, helyenként megszakadó vagy hiányzó erreajzat
Felszíni mintázat	azonos méretű sötét vagy fehér foltok, vagy a mintázat egyenletes hiánya	ovális, csőszerű vagy elágazó struktúrák barna erekkel körbevéve	amorf, szabálytalan vagy helyenként hiányzó felszíni mintázat
Legvalószínűbb szövettan	Hiperplastikus polip	Adenoma	Szubmukóza invázió, malignitás
			

5. ábra: A polipok JNET osztályozása felszíni mintázatuk és erreajzatuk alapján

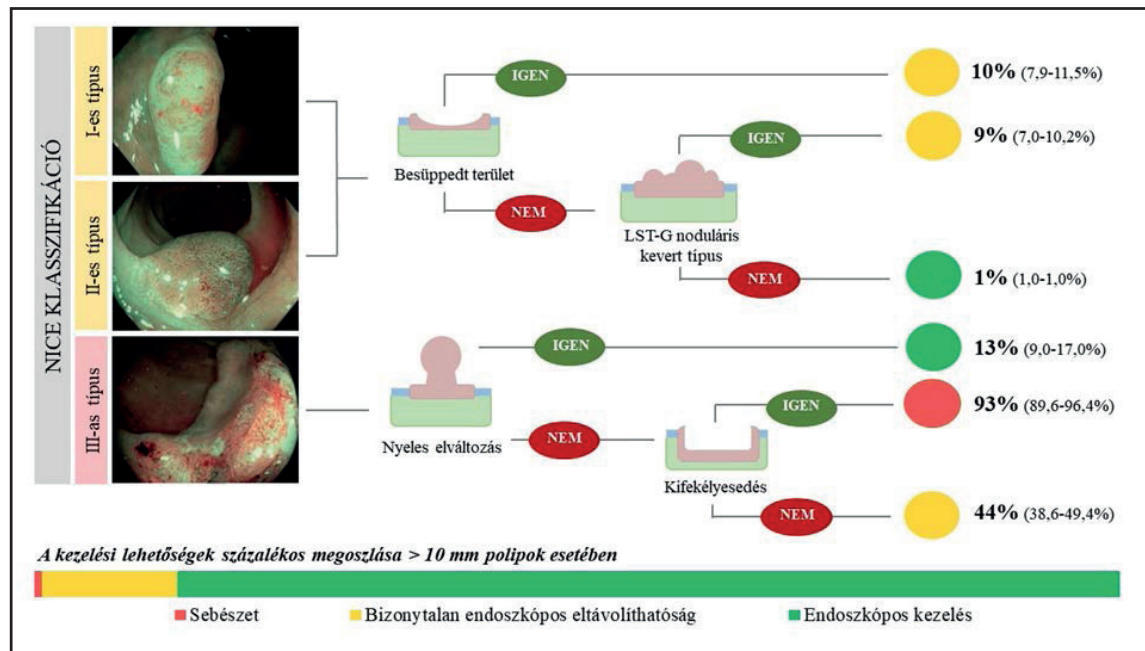
	JNET 1 típus	JNET 2A típus	JNET 2B típus	JNET 3 típus
ÉR mintázat	<ul style="list-style-type: none"> Láthatatlan¹ 	<ul style="list-style-type: none"> Szabályos átmérő Szabályos eloszlás² (hálós/spirális mintázat) 	<ul style="list-style-type: none"> Változó átmérő Szabálytalan eloszlás 	<ul style="list-style-type: none"> Laza érterületek Megszakított vastag erek
Felszíni mintázat	<ul style="list-style-type: none"> Reguláris sötét vagy fehér pontok Hasonló a környező nyálkahártyához 	<ul style="list-style-type: none"> Reguláris (tubuláris/elágazó/papilláris) 	<ul style="list-style-type: none"> Irreguláris vagy zavaros 	<ul style="list-style-type: none"> Amorf területek
Legvalószínűbb szövettan	Hiperplastikus polip Szesszilis szerrált polip	Alacsony grádusú intramukozális neoplasia	Magas grádusú intramukozális neoplasia Felszínes szubmukozális rák ³	Mély szubmukozális invazív rák
Endoszkópos kép				

¹ Ha látható, átmérője a lézióban hasonló a környező normál nyálkahártya ereihez

² A mikroerek gyakran pontozott mintázattal és jól orientált retikuláris vagy spirális erek a besüppedt léziókban nem látszanak

³ Mély szubmukozális rák is lehet

6. ábra: A szubmukóza invázió kockázata a NICE klasszifikáció alapján, valamint a polip kezelési sémája a NICE stádiumok és morfológiai jegyek alapján.



1.5. Egyéb dokumentumok:

Sebészet szerepe

Az endoszkópos polipektómia, mukozektómia, endoszkópos szubmukóza disszekció, endoszkópos teljes rétegvastagságú reszekcióval kapcsolatos nemzetközi irányelvek sokszor ellentmondásosak és hiányosak a sebészeti ellátás tekintetében. Ezen nemzetközi irányelvek figyelembevételével is konkrét, evidenciaszintű ajánlásokat megállapítani nehéz. Hazai, evidenciaszintű ajánlás a témában csak egy széles körű sebészeti szakmai alapon történő konszenzus által fogalmazódhat meg. Az alábbiakban a témához kapcsolódó szakmai útmutatót fogalmazunk meg.

Nyelőcső, oesophago-gastricus junkció

Amennyiben a nyelőcső endoszkópos vizsgálata során makroszkóposan malignitás merül fel, úgy első lépésben a lézióból történő mintavétel javasolt, a primer endoszkópos ellátás kerülendő. Egyrészt fontos tisztázni a nyelőcső fali infiltráció mélységét, a regionális nyirokcsomó érintettségét, másrészt fontos tudni annak szövettani típusát, differenciáltság mértékét, valamint az ér- és nyirokér-invázió meglétét. Szövettanilag, biopsziával igazolt malignus nyelőcsődaganat staging vizsgálataihoz az EUH, a nyaki, mellkasi és hasi computer tomográfia (CT) tartozik. Főleg előrehaladott, trachea bifurkáció feletti lokalizációban bronchoszkópia is szükséges.

Az endoszkópos, illetve sebészi ellátás közti döntést leginkább a T1 (N0M0) tumorok pontos stádiuma határozza meg. A korai nyelőcsőrákoknál, a T1a és T1b differenciálásra legtöbbször a legjobb módszer maga az endoszkópos reszekció (ER). A daganat pontos stádiumának birtokában a továbbiakról az onkoteamnek szükséges dönteni. A nyelőcső tumorok kezelési stratégiájának meghatározását különösen befolyásolja a beteg műtéti teherbíró képessége, ezért a döntésbe legtöbbször aneszteziológus bevonása is szükséges.

A) Komplet, R0 ER-t követően (regionális nyirokcsomó és távoli áttét nélkül):

- benignus szövettani eredmény: utánkövetés
- malignus szövettan eredmény
 - laphámrák:
 - pTis-T1a(m1-m2): nem-kifekélyesedő, nem-cirkumferenciális; egy darabban történő ER („en bloc” reszekció), R0 reszekció (szövettanilag ép széli és alapi reszekció egyaránt); kedvező szövettani prognosztikai jelek (nyirok és érinvázió nélkül, jól és közepesen differenciált: utánkövetés,
 - T1b (sm2, sm3) vagy T2 vagy kedvezőtlen szövettani prognosztikai jelek (nyirok- és érinvázió, rosszul differenciált): sebészi reszekció;

- adenokarcinóma:
 - \leq pT1b_{sm1} (< 500 μ m invázió): G1/2, \leq 2cm, „en bloc”, R0 reszekció; kedvező szövettani prognosztikai jelek: utánkövetés
 - pT1b-nél ER utáni abláció, majd utánkövetés,
 - $>$ pT1b_{sm2} (> 500 μ m invázió) vagy kedvezőtlen szövettani prognosztikai jelek: reszekció
- B) Inkomplett, R1-2 ER-t követően (regionális nyirokcsomó és távoli áttét nélkül):
- benignus szövettani eredmény: ismételt ER vagy ha technikailag nem kivitelezhető, akkor: utánkövetés, de bizonytalan dignitású lézió esetében a reszekció is szóba jön,
 - malignus szövettani eredmény: korai stádiumú nyelőcső daganatok inkomplett ER-ját követően a mukóza illetve a szubmukóza infiltráció mélységéről a szövettani vizsgálat számos esetben nem tud biztonsággal nyilatkozni, még egy megismételt ER-t követően sem. Így nemcsak a daganat stádiuma válik bizonytalanná, de szövettani vizsgálat ilyenkor már az ER radikalitásáról sem tud érdemben állást foglalni. Ezekben az esetben onkoteamnek kell döntenie az ismételt ER majd utánkövetés valamint a sebészi reszekció között,
 - ezeknek a döntéseknek a meghozatalában a beteg műtéti teherbíró képessége döntő lehet.

Gyomor (adenokarcinóma)

Amennyiben az endoszkópos biopszia során malignitás igazolódik, úgy a staging vizsgálatok elvégzését követően (mellkasi, hasi és kismedencei CT, EUH) a továbbiakról onkoteamnek kell döntenie.

Amennyiben az EUH T1 stádiumú gyomortumort igazolt, úgy a stádium további pontosítása céljából a lézió endoszkópos eltávolítása jön szóba. ER akkor végezhető el, ha a biopszia eredménye kedvező prognosztikai eredményt mutat (nyirok- és érinvázió nélkül, jól differenciált) valamint a CT és vagy EUH lokális nyirokcsomó-érintettséget vagy távoli áttétet nem igazolt. Ezekben az esetekben az ER legtöbbször egy pontos T stádiumot meghatározó biopsziának tekinthető, mely differenciálja, hogy T1a illetve T1b tumorról van szó. Megemlítendő, hogy T1a, csak mukózát érintő, jól differenciált, 2 cm vagy annál kisebb, nem kifeléyesedő gyomortumorok elégségesek igazán endoszkópos ellátásra, mivel ezekben az esetekben a nyirokcsomó-áttétek esélye lényegében nulla.

A) Komplet, R0 ER-t követően (regionális nyirokcsomó és távoli áttét nélkül)

- benignus szövettani eredmény: utánkövetés,
- malignus szövettani eredmény
 - lásd kuratív reszekció definíciója alatt leírtak.

B) Inkomplett, R1-2 ER-t követően (regionális nyirokcsomó és távoli áttét nélkül):

- benignus szövettani eredmény: ismételt ER vagy ha technikailag nem kivitelezhető, akkor: reszekció
- malignus szövettani eredmény:
 - \leq pT1a vagy kedvező szövettani prognosztikai jelek: sebészi reszekció. Ismételt ER mérlegelendő, de szövettani vizsgálat az R0 reszekcióról valószínűleg nem fog tudni nyilatkozni,
 - pT1b vagy pT2 vagy kedvezőtlen szövettani prognosztikai jelek: reszekció (Lauren szerinti diffúz daganat esetében totál gasztrektómia, intesztinális típus esetében disztális gasztrektómia (intesztinális esetben a lokalizáció függvényében totál gasztrektómia).

Colon

Amennyiben az endoszkópos lézió eltávolítását követően a szövettani vizsgálat malignitást igazol, úgy a staging vizsgálatokat követően (mellkas, has és kismedencei CT) a beteg további kezeléséről az onkoteamnek szükséges döntenie [83].

Malignitás, illetve elégtelen endoszkópos ellátást követően a következők szerint születhet döntés: utánkövetés; ismételt endoszkópos reszekció; sebészi fali reszekció, sebészi reszekció regionalis nyirokcsomó eltávolítással; esetleg hibrid technikák alkalmazása (endoszkóposan asszisztált sebészi (fali) reszekció).

A) Komplet endoszkópos eltávolítást követően:

- benignus szövettani eredmény: utánkövetés (lásd 2h pont)
- malignus szövettani eredmény
 - \leq T1 sm1(N0M0), egy darabban történő endoszkópos eltávolítás, ép reszekciós szél (\geq 1mm biztonsági zóna a széli és alapi reszekciós síkban egyaránt) kedvező szövettani prognosztikai jelek (nyirok és érinvázió nélkül, jól differenciált (grade 1 és 2.); lásd 5. pont): utánkövetés [84]
 - \geq T1 sm2 vagy kedvezőtlen szövettani prognosztikai jelek: reszekció

B) Inkomplett endoszkópos eltávolítás (pozitív széli és alapi reszekciós sík):

- benignus szövettani eredmény: ismételt endoszkópos reszekció (EMR, ESD, EFTR) vagy ha technikailag nem kivitelezhető akkor sebészi reszekció [85]
- malignus szövettani eredmény:
 - $\leq T1$ sm1 és kedvező szövettani prognosztikai jelek: reszekció. Ismételt endoszkópos reszekció (ESD, EFTR) mérlegelendő
 - $\geq T1$ sm2 vagy kedvezőtlen prognosztikus jelek: sebészi reszekció [84]

C) Komplet eltávolításról a szövettani lelet nyilatkozni nem tud (és egy újabb endoszkópos reszekciótól a stádium további pontosítása nem várható).

- Benignus laesio: elsősorban ismételt endoszkópia (lehetőség szerint centrumban, mert a reziduális polipok eltávolítása speciális készségeket, néha speciális felszereltséget követel meg), amennyiben egy ismételt endoszkópos ellátás technikailag kérdéses: sebészi reszekció.
- Malignus lézió:
 - ha több darabban történő endoszkópos eltávolításnál a széli részeiről nem tud egyértelműen nyilatkozni a szövettani vizsgálat (utalunk az 5. pontban leírtakra): reszekció,
 - ha T1 a szövetten vizsgálat eredménye, de az SM stádiumban nem tud állást foglalni egyértelműen: elsősorban sebészi reszekció. EFTR mérlegelendő (centrumban).

Ilyenkor a beteg alul vagy túlkezelésének hibájába eshetünk, ezért ezekben az esetekben az multidiszciplináris team szerepe különösen fontos.

Rektum

Ahogy a kuratív reszekció fejezet is érinti, a rektum benignus, illetve korai malignus lézióinak kezelésekor az endoszkópia mellett a transzanális műtéteknek, azaz a sebészi lokális excizióknak (SLE) mint alternatív lehetőség, rendelkezésre állnak [86].

A transzanális lokális excizió kritériumai:

- a lézió bél lumen területének kevesebb, mint 30%-át érintse;
- kisebb legyen a lézió, mint 3 cm;
- minimum 3 mm-nél nagyobb biztonsági zónát lehessen tartani a tumortól a reszekció során;
- az elváltozás mobilis legyen, ne legyen fixált;
- $\leq T1$ malignus tumorok;
- korábban ER során eltávolított malignizálódott polipok után, a tumorágy kimetszése;
- szövettani kritériumok: nyirok és ér invázió nélkül, jól vagy közepesen differenciáltság;
- teljes falvastagságban történő eltávolítás lehetséges legyen;
- regionális nyirokcsomó-érintettségre, illetve távoli áttétre ne legyen gyanú.

Akár endoszkópos, akár sebészeti módszerről van szó, a kezelés során az elsődleges célkitűzés az „en bloc” reszekció és komplett eltávolítás (R0), ezáltal a lokális recidíva, valamint regionális nyirokcsomó, illetve távoli áttét megjelenésének elkerülése, illetve azok esélyének csökkentése. Fontos, hogy amennyiben az endoszkópos kép alapján malignitás merül fel, úgy annak felfedezésekor ne történjen endoszkópos reszekció, csak biopszia. Amennyiben a biopszia invazív tumort igazolt, úgy a terápiás döntést, a T stádium, valamint regionális nyirokcsomó-érintettség tisztázása céljából rektális EUH és/vagy rektum MR [84, 87, 88], távoli áttét kutatása céljából pedig mellkasi és hasi CT-vizsgálat előzze meg. A T1 stádiumú rektum tumorok esetében az endoszkópos/sebészi ellátás előtt – még a körültekintő staging vizsgálatok ellenére sem – tudunk nyilatkozni a szubmukóza infiltráció mélységéről, az sm stádiumról [85], így kijelenthető hogy az esetek igen nagy hányadában ezen beavatkozások nem terápiás, hanem diagnosztikus endoszkópos vagy sebészi beavatkozásoknak tekinthetők [83]. Ezért fontos mérlegelni, hogy az adott betegnél melyik módszerrel (legyen az ER vagy SLE) van a legnagyobb esélyünk az „en bloc” (utalunk az 5. pontban leírtakra), illetve komplett R0 reszekcióra [5]. Fontos mérlegelni, hogy melyik az a módszer, amellyel pontosabb patológiai stádiumhoz jutunk [85]. Benignus eseteknél a döntésben segíthet, malignus elváltozásoknál pedig lényegében kötelező az onkoteam vagy multidiszciplináris team javaslata [83]. A rektum polipok, illetve korai tumorainak kezelési stratégiájának meghatározásában az onkológiai szempontok mellett különösen fontos a rektum, illetve anális sphincter funkcionalitásának figyelembevétele. Egy helytelen endoszkópos vagy sebészi módszer megválasztásával nemcsak onkológia szempontból kerülünk kedvezőtlen helyzetbe, hanem adott esetben az anális sphincter funkcionalitásnak romlása vagy a záróizom elvesztésére is kényszerülhetünk definitív sztóma készítéssel.

Amennyiben a rektum lézió endoszkópos eltávolítását követően a szövettani vizsgálat váratlanul malignitást igazol, vagy ismert malignus lézió eltávolítása történt meg, úgy a staging vizsgálatok komplettálását (amennyiben

az korábban nem történt meg) követően [84] (mellkas, has és kismedencei CT, rectum specifikus MR és/vagy rektalis EUH) a beteg további kezeléséről az onkoteamnek szükséges dönteni [85, 89]. A rektum malignus elváltozásának endoszkópos eltávolítását követően a további teendőket a lokál recidíva, a regionális nyirokcsomó áttét, valamint a távoli áttét esélyének a csökkentése, illetve a lehetőségekhez képest annak minimalizálása kell, hogy meghatározza.

A) Komplet endoszkópos eltávolítást követően:

- benignus szövettani eredmény: utánkövetés
- malignus szövettani eredmény
 - $\leq T1\ sm1$ (N0M0), egy darabban történő ER, ép reszekciós szél (≥ 1 mm biztonsági zóna; széli és alapi reszekciós sík egyaránt) [90] kedvező szövettani prognosztikai jelek (nyirok és érinvázio nélkül, jól differenciált (grade 1 és 2., lásd 5. pont): utánkövetés [84]
 - $\geq T1\ sm2$ (N0M0) vagy kedvezőtlen prognosztikus jelek: reszekció (total mesorectalis excisio (TME) [91].
 - T1 smx: ha a szövettan vizsgálat eredménye T1, de az az SM stádiumban nem tud állást foglalni egyértelműen. Ezekben az esetekben az onkoteam szerepe különösen fontos mivel a beteg alul vagy túlkezelésének lehetőségével kell számolni.
 - o elsősorban reszekció (TME), de SLE is mérlegelendő. A döntésnél figyelembe kell venni, hogy esetleges SLE-val azaz a tumorág eltávolításával a T1 tumor stádiumának további pontosítása, a szubmukóza infiltráció mélységének megítélése nem várható.

B) Inkomplet endoszkópos eltávolítást (≤ 1 mm; pozitív széli vagy alapi reszekciós sík), (90) követően (regionális nyirokcsomó és távoli áttét nélkül):

- benignus szövettani eredmény: ismételt endoszkópos reszekció (EMR/ESD/EFTR) centrumban vagy ha technikailag nem kivitelezhető, akkor SLE [85]
- malignus szövettani eredmény:
 - $\leq T1\ sm1$ (N0M0) és kedvező szövettani prognosztikai jelek: SLE (vagy ismételt endoszkópos reszekció mérlegelendő, elsősorban EFTR)
 - $\geq T1\ sm2$ (N0M0) vagy kedvezőtlen prognosztikus jelek: reszekció (TME) [84, 91]
 - T1 smx: elsősorban reszekció (TME), de SLE is mérlegelendő (lásd 1-es pontban leírtakat)

C) Több darabban történő ER-t követően (regionális nyirokcsomó és távoli áttét nélkül).

- benignus szövettani eredmény: amennyiben az endoszkópos ellátás (ismételt endoszkópia) technikailag kérdéses (azaz ESD vagy EFTR nem végezhető): SLE
- malignus szövettani eredmény:
 - Tis vagy T1sm1 és kedvező szövettani prognosztikai jelek: SLE de ismételt ER is mérlegelendő
 - $\geq T1\ sm2$ vagy kedvezőtlen prognosztikus jelek: reszekció (TME)
 - T1smx: ha a szövettan vizsgálat eredménye T1, de az az sm stádiumban nem tud egyértelműen állást foglalni: elsősorban reszekció (TME), de SLE is mérlegelendő (lásd 1-es pontban leírtakat)
 - Tx: reszekció (TME)

Malignus korai rektum tumor több darabban történő ER-ja során nemcsak az R0 reszekció megállapítása nehézkes vagy csaknem lehetetlen, hanem a T stádium pontos meghatározása is akadályokba ütközhet. Ezekben az esetekben, a helyes döntés meghozatalában az onkoteam szerepe különösen fontos.